Journal of Biomedical Engineering Research 42: 80-85 (2021)
http://dx.doi.org/10.9718/JBER.2021.42.3.80

학 술 논 문

평활화 알고리즘에 따른 자궁경부 분류 모델의 성능 비교 연구

김윤지[1] · 박예랑[2] · 김영재[1] · 주 웅[3] · 남계현[4] · 김광기[1,2]*

[1]가천대학교 의용생체공학과, [2]가천대학교 융합의과학과
[3]이화여자대학교 산부인과, [4]순천향대학교 부천병원 산부인과

A Performance Comparison of Histogram Equalization Algorithms for Cervical Cancer Classification Model

Youn Ji Kim[1], Ye Rang Park[2], Young Jae Kim[1] , Woong Ju[3], Kyehyun Nam[4] and Kwang Gi Kim[1,2]*

[1]Department of Biomedical Engineering, Gachon University
[2]Department of Health Sciences and Technology,
Gachon Advanced Institute for Health Sciences and Technology (GAIHST), Gachon University
[3]Department of Obstetrics & Gynecology, Ewha Womans University Seoul Hospital
[4]Department of Obstetrics & Gynecology, Soonchunhyang University, Bucheon Hospital
(Manuscript received 11 March 2021 ; revised 23 June 2021 ; accepted 28 June 2021)

Abstract: We developed a model to classify the absence of cervical cancer using deep learning from the cervical image to which the histogram equalization algorithm was applied, and to compare the performance of each model. A total of 4259 images were used for this study, of which 1852 images were normal and 2407 were abnormal. And this paper applied Image Sharpening(IS), Histogram Equalization(HE), and Contrast Limited Adaptive Histogram Equalization(CLAHE) to the original image. Peak Signal-to-Noise Ratio(PSNR) and Structural Similarity index for Measuring image quality(SSIM) were used to assess the quality of images objectively. As a result of assessment, IS showed 81.75dB of PSNR and 0.96 of SSIM, showing the best image quality. CLAHE and HE showed the PSNR of 62.67dB and 62.60dB respectively, while SSIM of CLAHE was shown as 0.86, which is closer to 1 than HE of 0.75. Using ResNet-50 model with transfer learning, digital image-processed images are classified into normal and abnormal each. In conclusion, the classification accuracy of each model is as follows. 90.77% for IS, which shows the highest, 90.26% for CLAHE and 87.60% for HE. As this study shows, applying proper digital image processing which is for cervical images to Computer Aided Diagnosis(CAD) can help both screening and diagnosing.

Key words: Cervical cancer, Histogram equalization, Classification, ResNet-50

I. 서 론

자궁경부암은 우리나라 여성 암 유병률 5위로, 그 환자 수가 2010년 26,567 명에서 2019년 38,365명으로 매년 증가 추세를 보이고 있다[1-2]. 또한, 2009년부터 2018년 연령대별 환자 수 증감률 조사 결과에 따르면, 20대 미만 자궁경부암 환자의 연평균 증감율이 10.3%로 가장 높아 자궁경부암 발생 연령대가 점점 낮아지고 있다[3]. 하지만 자궁경부암은 진행이 상당히 이루어지기 전까지는 증상이 없어 정기적으로 자궁경부암 선별 검사를 받는 것이 중요하다[4]. 자궁경부암 진단 검사 중 하나인 세포진 검사는 간편하고 비용이 적게 들

*Corresponding Author : Kwang Gi Kim
Department of Biomedical Engineering,Gil Medical Center, Gachon University,College of Medicine, 21, Namdong-daero 774 beon-gil, Namdong-gu, Incheon, 21565, Republic of Korea
Tel: +82-32-458-2770
E-mail: kimkg@gachon.ac.kr
This research was supported by the MSIT (Ministry of Science and ICT), Korea, under the ITRC (Information Technology Research Center) support program (IITP-2021-2017-0-01630) supervised by the IITP (Institute for Information & communications Technology Promotion), and by the Technology development Program (S2797147) funded by the Ministry of SMEs and Startups (MSS, korea).

www.kci.go.kr

지만 충분한 세포를 채취하지 못하거나 염증이 심한 경우에 진단의 위음성률이 40% 이상 나타난다[5]. 이를 보완하기 위해 시행하는 질확대경 검사는 3~5% 아세트산 시약(acetic acid)에 의해 변화된 부위를 직접 관찰하여 이상 유무를 판독하는 것으로, 세포진 검사의 오진율을 최소화할 수 있다[6]. 하지만 검사자의 숙련도에 따라 검사의 결과가 달라질 수 있다는 한계가 있다[7].

이러한 과정에서 검사자의 진단 효율성과 정확도를 높이기 위한 도구로 딥러닝(Deep Learning)이 주목받고 있으며, 자궁 경부 진단에 이를 활용한 연구가 발표되고 있다. 2020년 Zaid Alyafeai 등은 YOLO 알고리즘을 적용한 Convolutional Neural Networks(CNN) 기반으로 1,256장의 데이터를 학습했을 때 분류 성능 평가의 Receiver Operating Characteristic(ROC) 분석에서 0.82의 Area Under Curve(AUC) 점수를 나타냈다[8]. 2018년 Miao Wu 등은 자궁경부의 세포학적 이미지 분류를 위해 Deep Convolutional Neural Networks (DCNN) 모델에 데이터 증강(Data Augmentation)으로 만든 108,432개의 이미지를 학습시켜 93.33%의 정확도를 얻었다[9]. 또한, 2020년 Vidya Kudva 등은 자궁경부 병변 진단의 주요한 인자 중 하나인 아세토화이트(AcetoWhite)를 효율적으로 인식하게 하는 필터를 적용한 AlexNet과 VGGNet 전이학습 모델에 2,198개의 이미지를 학습시켜 91.46%의 분류 정확도를 얻었다[10,11].

상당히 높은 정확도를 갖는 딥러닝은 이미지 픽셀 값으로부터 특징을 추출하기 때문에 영상의 품질에 많은 영향을 받는다[12,13]. 자궁경부 영상의 경우, 조명의 밝기, 사용하는 촬영 장비 간의 차이, 촬영 장비의 위치, 환자의 움직임 등 여러 요인에 의해 이미지의 품질이 떨어지는 경우가 많은데, [14] 이미지 품질은 딥러닝에서 학습 정확도를 높이는 기준이 되므로 노이즈 제거, 대비 조절 등의 여러 가지 영상 처리 기법을 통해 품질을 향상시키는 과정이 중요하다[15,16]. 여러 영상 처리 기법 중 히스토그램 평활화 알고리즘은 픽셀 값을 균일하게 분산시킴으로써 영상 대비를 향상시키는 기법으로 의료 영상 품질 향상에 주로 이용된다[17]. 픽셀 간의 대비가 향상된 영상은 영상 내 요소들 간의 특징이 뚜렷해져 딥러닝의 학습 정확도와 분류 성능을 높인다[18]. 히스토그램 평활화 알고리즘은 종류가 다양하고 각각의 알고리즘이 갖는 장단점이 있어[19,20] 각 알고리즘에 대한 비교를 통해 자궁경부 영상 품질 및 분류 모델 성능 향상에 가장 적합한 알고리즘을 찾는 연구가 필요하다.

따라서 본 연구에서는 자궁경부 영상에 히스토그램 평활화 알고리즘 중 이미지 선명화, 히스토그램 평활화, 대비 제한 적응 히스토그램 평활화를 적용한 영상을 입력 데이터로 딥러닝을 학습시켜 자궁경부 질환 유무를 분류하는 모델을 개발하고, 각 모델 간의 성능 비교를 진행하였다.

II. 재료 및 방법

1. 데이터

본 연구는 이대목동병원에서 IRB 승인을 받아 정상 자궁경부와 병변이 있는 자궁경부 데이터를 수집하였다(IRB 번호: EUMC 2015-10-004). 자궁경부 영상은 자궁경부확대촬영검사(써비코그래피)에 사용되는 엔티엘헬스케어의 Dr.Cervicam 장비로 촬영되었다. 자궁경부 영상은 병기 진행 상태에 따라 정상의 경우 Normal1(N1)과 Normal2(N2), Atypical(A)로 분류하고, 병변의 경우 Positive1(P1), Positive2(P2)와 Positive3 (P3)로 구분 짓는다. 본 연구에서 사용한 데이터는 정상이 N1과 N2, 병변이 P2와 P3로 구성되어 있으며, 정상 1,852장, 병변 2,407장으로 구성되었다. 정상의 훈련셋과 테스트셋을 각각 1,185장, 371장, 병변의 훈련셋과 테스트셋을 각각 1,541장, 481장으로 구성하였다. 이미지는 24 bit의 jpg 파일로 이루어져 있으며, 크기는 256×256으로 변환하였다.

2. 영상 전처리(Image preprocessing)

수집된 자궁경부 영상에 대해 전문가가 Image J(NIH, Bethesda, MD, USA)를 이용하여 경관외구(External os)를 중심으로 아세토화이트가 포함되도록 사각형 영역을 그려 수동으로 어노테이션(Annotation)하였다. 어노테이션한 영역을 제외하고 딥러닝 학습에 영향을 주는 부가적인 요소들을 제거하였다. 마찬가지로 딥러닝 학습 정확도를 저하시키는 병원 태그(Tag)가 있는 이미지에 대하여 태그의 가로·세로 길이를 측정한 후 짧은 부분을 기준으로 크롭(crop)하여 이미지 손실을 최소화하였다. 딥러닝은 입력 데이터의 사이즈가 동일해야 하기 때문에 입력 이미지를 정사각형으로 만들고 크기를 조정하는 과정이 필요하다. 이에 따라 부가적인 요소들을 제거한 이미지를 정사각형으로 만들고 256×256으로 크기를 변환했다.

3. 평활화 알고리즘 적용

위와 같이 추출한 이미지에 대하여 이미지 선명화(Image Sharpening, IS), 히스토그램 평활화(Histogram Equalization, HE), 대비 제한 적응 히스토그램 평활화(Contrast Limited Adaptive Histogram Equalization, CLAHE)를 적용시켰다.

IS는 이미지의 고역 통과 값을 필터링 해 원본에 추가하는 방식으로 가장자리 대비를 향상시키고 노이즈를 개선하는 영상 처리 기법이다. 이에 따라 이미지가 전체적으로 선명해지며 영상 내 요소들의 경계선이 더 잘 드러나도록 한다[21]. IS는 원본 이미지에 cv2.filter2D 함수를 통해 Sharpening Filter를 적용시켰다. 식 (1)은 이미지에 적용시킨 5×5 Sharpening Filter이다.

www.kci.go.kr

$$M=\begin{bmatrix} -1 & -1 & -1 & -1 & -1 \\ -1 & 2 & 2 & 2 & -1 \\ -1 & 2 & 8 & 2 & -1 \\ -1 & 2 & 2 & 2 & -1 \\ -1 & -1 & -1 & -1 & -1 \end{bmatrix} \quad (1)$$

HE는 특정 범위에 집중된 픽셀 값들이 골고루 분포하도록 변환하는 영상 처리 기법이다. HE를 적용함으로써 픽셀 값이 재분배되면 영상 전체의 대비가 향상된다[22]. 또한, 유용한 픽셀 값과 주변 픽셀 값의 대비가 커져 차이를 인지하기 쉬워지며, 더 선명하고 화질이 좋은 이미지를 얻을 수 있다. HE 적용을 위한 식은 (2)에 나타내었다.

$$H(X_k)=(X_{L-1})\times\sum_{i=0}^{k}\frac{n_k}{N}, \quad k=0,1,\ldots,L-1 \quad (2)$$

n_k는 영상에서 밝기 값이 X_k인 영상의 히스토그램이고, 밝기 값의 범위는 $[X_0, X_{L-1}]$이다. N은 픽셀 수를 의미하며, $H(X_k)$는 HE에 사용되는 매핑 함수이다.

CLAHE는 이미지를 일정 크기의 사각형 타일로 분할하고, 각 타일별로 대비를 향상시켜 이미지가 전체적으로 균일해지도록 하는 영상 처리 기법이다. HE와 달리 대비에 제한을 두어 노이즈가 적게 발생하도록 하며, 변환된 이미지가 실제 이미지와 비슷하도록 한다[23]. CLAHE는 HE와 공식이 유사하나 입력 영상의 히스토그램이 한계점을 초과하면 픽셀 값을 균등하게 배분한다는 점에서 다르다. 식 (3)의 $Y(X_k)$은 CLAHE 적용을 위한 함수를 나타낸다.

$$Y(X_k)=(L-1)\times\sum_{i=0}^{k}\frac{n_k}{N}, \quad k=0,1,\ldots,L-1 \quad (3)$$

아래의 그림 1은 원본 이미지와 평활화 알고리즘을 적용한 이미지, 각 이미지의 히스토그램 그래프이다. 히스토그램 그래프는 R, G, B 그래프로 이루어져 있으며, 이미지 밝기에 대한 각 R, G, B의 픽셀 분포를 나타낸다.

4. 이미지 분류 딥러닝 모델

ResNet은 VGGNet을 바탕으로 컨볼루션층 사이에 지름길(shortcut)이 있는 구조이다. ResNet의 이러한 잔차 블록(Residual Block) 구조는 학습 레이어 이후의 출력 값 F(x)에 입력 값 x를 더해주어 최소의 값을 가지는 F(x)+x를 찾아 다음 입력 값에 이용한다. 최적의 F(x)+x를 학습함으로써 층이 깊어질수록 분류 성능이 높아졌으며, 기존 VGGNet

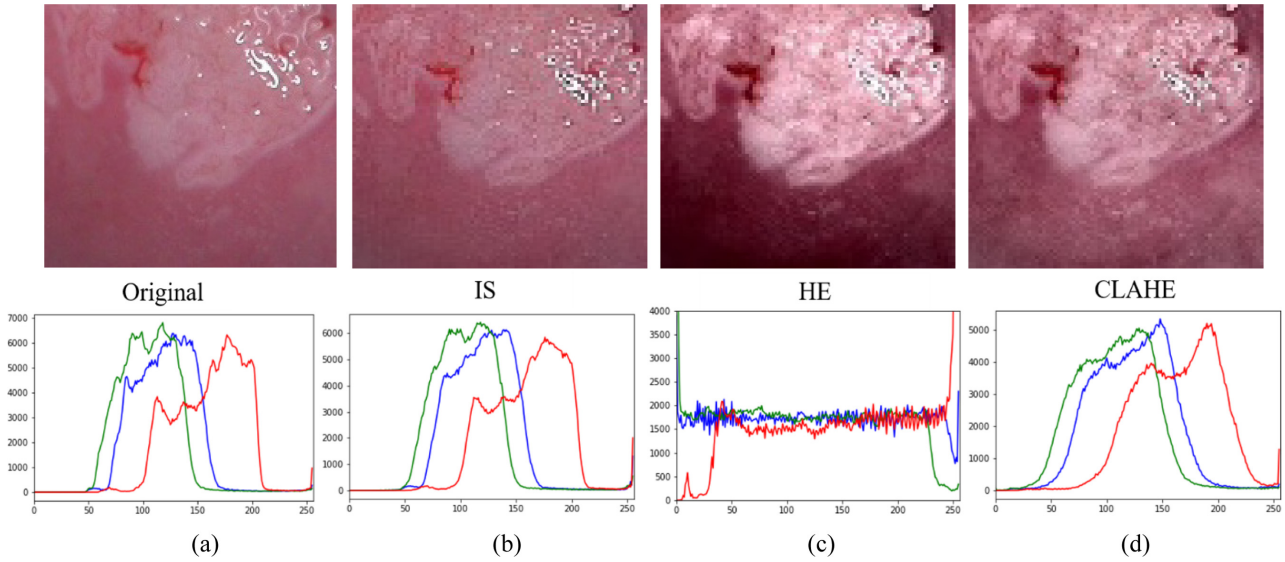

그림 1. 평활화 알고리즘 처리 이미지와 히스토그램 (a) 원본 (b) 이미지 선명화 (c) 히스토그램 평활화 (d) 대비 제한 적응 히스토그램 평활화
Fig. 1. Image processing results and histogram of each image (a) Original (b) Image sharpening (c) Histogram Equalization (d) Contrast Limited Adaptive Histogram Equalization

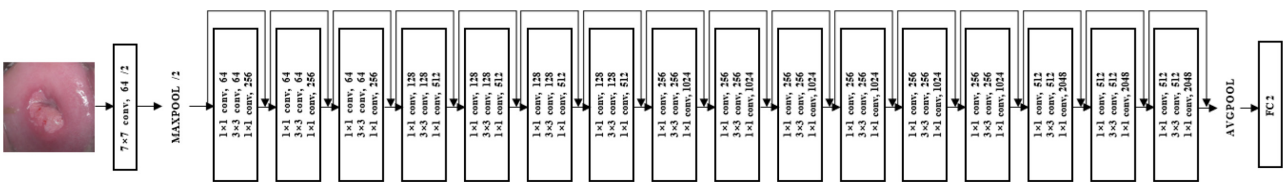

그림 2. ResNet-50 의 구조를 나타낸 다이어그램
Fig. 2. Diagram of ResNet-50 model Architecture

www.kci.go.kr

이나 GoogLeNet보다 낮은 오류율을 보였다[24]. ResNet-50은 50개의 합성곱 레이어를 갖는 DCNN 모델을 의미하며, 아래의 그림 2는 3개의 층마다 지름길이 연결되어 있는 ResNet-50의 구조를 나타낸다[25].

합성곱 신경망(Convolutional Neural Networks, CNN)이 일정 수준 이상의 성능을 갖기 위해서는 대량의 데이터를 통한 학습 과정이 필요하다. 그러나 사전 학습된 모델의 가중치를 불러와 새로운 데이터에 맞게 가중치를 미세조정(fine tuning)하는 방식인 전이학습(transfer learning)을 이용하면 적은 데이터로도 높은 성능을 얻을 수 있다[26]. 본 연구에서는 사전 훈련된 ImageNet 모델의 구조를 기반으로 준비한 데이터셋에 맞게 ResNet-50 모델의 가중치를 새로이 학습시켜 사용하였다. 또한, 배치 사이즈(batch size)는 40, 학습 횟수(epoch)는 300, 학습률(learning rate)은 0.0001로 동일하게 학습 환경을 설정하였다.

5. 딥러닝 분류 모델 성능 평가

본 연구에서는 딥러닝 분류 모델 성능 평가에 정밀도(Precision)와 재현율(Recall), F1 score, 정확도(Accuracy)와 AUC 점수를 성능 평가 지표로 이용하였다.

실제 정상 자궁경부 영상을 정상으로 분류한 경우를 진양성(True Positive, TP), 실제 병변 자궁경부 영상을 병변으로 분류한 경우를 진음성(True Negative, TN), 실제 정상 자궁경부 영상을 병변으로 분류한 경우를 위양성(False Positive, FP), 실제 병변 자궁경부를 정상으로 분류한 경우를 위음성(False Negative, FN)이라 정의했다. 성능 평가에 이용된 정밀도, 재현율, F1 score, 정확도는 식 (4)~(7)을 통해 계산하였다.

$$Precision = \frac{TP}{TP+FP} \times 100 \quad (4)$$

$$Recall = \frac{TP}{TP+FN} \times 100 \quad (5)$$

$$F1\ score = 2 \times \frac{Precision \times Recall}{Precision + Recall} \quad (6)$$

$$\text{Accuracy} = \frac{TP+TN}{TP+FP+FN+TN} \times 100 \quad (7)$$

또한 모델의 분류 성능을 나타내는 ROC 그래프를 그리고, ROC 그래프 아래의 면적을 나타내는 AUC 점수를 사용하여 모델을 평가하였다. AUC 점수는 1에 가까울수록 모델의 성능이 뛰어남을 의미한다.

6. 이미지 품질 평가(Image Quality Assessment, IQA)

IS, HE, CLAHE를 처리한 이미지들의 품질 차이를 객관화하기 위해 품질 평가를 진행하였으며, 이미지에 대한 객관적 평가 방법으로는 최대 신호 대 잡음비(Peak Signal-to-Noise Ratio, PSNR)와 구조적 유사성 측정 지수(Structural Similarity index for Measuring image quality, SSIM)을 사용하였다[27]. PSNR은 이미지의 픽셀 최댓값에 대한 잡음의 정도를 나타낸다. PSNR은 dB 단위를 사용하며, 이미지 손실이 적을수록 높은 값을 가진다 [28]. SSIM은 휘도, 대비, 구조를 기준으로 왜곡된 정도를 비교해 두 이미지 간의 유사성을 측정한다. SSIM은 사람의 시각 시스템(Human Visual System)과 같은 원리로 이미지를 평가해 지각 품질이 낮은 이미지에 대해서 PSNR 값이 높게 나오는 경우가 있는 반면, SSIM은 사람의 시각적 평가와 값이 유사하다[29]. SSIM 값이 1에 가까울수록 이미지 손실이 적다.

7. 통계 분석

통계 분석은 MedCalc version 8.2.1.0(MedCalc Software, Ostend, Belgium) 프로그램을 사용하였다. 통계 분석은 각 모델의 ROC 그래프 값을 비교 분석하였고, p-value가 0.05 미만일 경우 통계적으로 유의미하다고 판단하였다.

III. 결 과

1. 딥러닝 분류 성능 평가

각 알고리즘을 적용한 데이터셋에 대하여 정상과 병변을 분류하는 모델의 정밀도와 재현율, F1 score, 정확도, AUC 점수를 표 1에 나타내었다. 딥러닝 모델의 성능 평가의 신뢰도를 높이기 위해 전체 데이터를 5개로 나누어 각각을 한 번씩 테스트셋으로 사용하는 5차 교차 검증(5 fold cross validation)을 거쳐 평가하였으며, 아래 표 1은 각 검증 결과들의 평균 값이다. 분류 모델의 성능을 비교 평가했을 때, IS 데이터에서 정밀도는 94.41%, 재현율은 89.12%, F1 score는 91.57%, 정확도는 90.77%를 나타냈고, HE 데이터에서 정밀도는 92.21%, 재현율은 85.55%, F1 score는 88.51%, 정확도는 87.60%를

표 1. 알고리즘 적용 이미지에 따른 ResNet-50 분류 모델의 성능 비교
Table 1. Performance of ResNet-50 Classification model according to Digital Image Processing (ROC: Receiver Operating Characteristic Curve)

/	Precision (%)	Recall (%)	F1 score (%)	Accuracy (%)	AUC
IS	94.41	89.12	91.57	90.77	0.97
HE	92.21	85.55	88.51	87.60	0.93
CLAHE	93.31	89.33	90.38	90.26	0.95

www.kci.go.kr

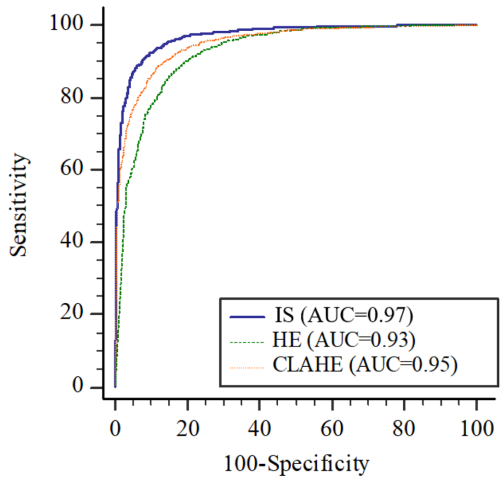

그림 3. 알고리즘 처리 이미지에 따른 딥러닝 모델의 ROC 그래프와 각각의 AUC 값
Fig. 3. ROC curves and AUC values of each deep learning model according to Histogram Equalization algorithms

보였다. CLAHE 데이터는 93.31%의 정밀도와 89.33%의 재현율, 90.38%의 F1 score, 90.26%의 정확도를 나타냈다.

그림 3에서는 알고리즘 적용 이미지에 따른 각 모델의 ROC 그래프와 AUC 값을 나타내었다. AUC 값은 IS 모델에서 0.97, HE 모델에서 0.93, CLAHE 모델에서 0.95를 나타냈다. IS와 HE의 ROC 그래프, HE와 CLAHE의 ROC 그래프, IS와 CLAHE의 ROC 그래프를 각각 비교한 결과, 모두 P<0.0001로 유의미한 차이를 보였다.

2. 이미지 품질 평가

아래의 표 2에서 알고리즘 적용 이미지에 대해 PSNR과 SSIM을 실시한 결과를 나타냈다. 원본 이미지와 알고리즘 적용 이미지를 비교했을 때, PSNR에서는 IS가 81dB, HE와 CLAHE 이미지는 각각 62.60dB와 62.67dB을 보였다. 또한, SSIM에 대해서는 IS 데이터가 0.96, HE 데이터가 0.75, CLAHE 데이터가 0.86의 값을 나타냈다.

IV. 고 찰

본 연구에서는 IS, HE, CLAHE 알고리즘을 적용한 자궁경부 영상 이미지에 대해서 정상과 병변을 분류하는 ResNet-50 모델을 만들어 분류 성능을 비교하였다. 딥러닝 분류 성능 평가 결과, IS가 정확도 90.77%, AUC 0.97로 세 개의 알고리즘 중 가장 좋은 성능을 보였다. 학습에 사용한 영상 데이터에 대한 이미지 품질을 비교했을 때, IS가 PSNR에서 81.75dB, SSIM에서 0.96으로 가장 높은 품질을 보였다. IS의 경우 영상의 선명도를 높여 아세토화이트와 같은 병변 부위의 경계를 부각시키고 이미지의 품질을 향상시킴으로써 자궁경부 영상 분류에서 비교적 높은 성능을 구현해냈다고 생각된다[30,31]. 딥러닝 분류 모델의 성능과 이미지 품질 평가의 결과를 종합하였을 때, 3개의 히스토그램 평활화 알고리즘 중 자궁경부 영상 병변 여부 분류에 가장 적합한 알고리즘은 IS로 판단된다.

MRI나 CT 영상 데이터에는 HE나 CLAHE를 통한 영상처리가 딥러닝 모델의 학습 정확도를 높이는 데에 주로 이용된다[32]. 그러나 자궁경부 영상에 대해서는 학습 정확도가 향상된 정도가 IS보다 작았는데, 이는 자궁경부 이미지의 경우 조명으로 인한 빛 반사가 많이 포함되어 있기 때문에 HE와 CLAHE를 적용하면 빛 반사 부분이 더 하얗게 강조되어 학습 정확도에 대한 영향을 미친 것으로 판단된다. 이에 대해 빛 반사를 감소시킬 수 있는 카메라 필터를 사용하거나, 빛 반사 제거 알고리즘을 개발하여 적용하면 학습 정확도가 향상될 것이라 예상된다.

본 연구는 자궁경부 원본 영상에 어떠한 히스토그램 평활화 알고리즘을 적용하였을 때 딥러닝 모델의 성능이 가장 향상되는지에 대해서 체계적인 비교를 통해 결과를 획득하였지만, 연구를 진행하는 데에 있어서 일부 어려움이 있었다. 먼저, 자궁경부 영상처리는 환자마다 자궁경부의 색이 다르고, 조명의 위치에 따라 영상의 밝기가 다양해 결과에 영향을 주었을 가능성이 있었다. 이에 대해 추후에는 전체적인 자궁경부 색과 영상의 밝기를 통일시키는 전처리 과정 후에 영상처리를 적용시키면 알고리즘에 의한 영상 개선도가 더 높아질 것이라 생각된다[33]. 또한, 모델 학습 결과를 분석해보았을 때, 히스토그램 평활화 알고리즘을 통해 아세토화이트가 강조되면 정상 이미지에서 원주상피가 편평상피로 변화하는 부위(metaplasia)를 아세토화이트와 혼동하여 병변으로 잘못 예측하는 경우가 있었다. 이에 따라 추가적으로 eversion과 아세토화이트를 구분할 수 있는 기준에 대해 학습하여 분할(segmentation) 과정을 거친다면 알고리즘의 영상 개선 효과를 보다 명확하게 확인할 수 있을 것이라 판단된다. 이러한 일부 제한점에도 불구하고 여러 데이터 전

표 2. 이미지 품질 평가 결과
Table 2. Results of Image Quality Assessment (Original: Original Cervical Cancer image data, IS: Image Sharpening, HE: Histogram Equalization, CLAHE : Contrast Limited Adaptive Histogram Equalization)

IQA	Original / IS	Original / HE	Original / CLAHE
PSNR (dB)	81.75	62.60	62.67
SSIM	0.96	0.75	0.86

www.kci.go.kr

처리 과정을 통해 실험에 이상적인 형태로 데이터를 가공했으며, 충분한 양의 데이터를 사용했으므로 결과는 신뢰할 만하다고 판단된다.

본 연구에서의 결과에 따라 IS 기법을 컴퓨터 보조진단 시스템에 적용시키면 이미지 품질의 향상을 통해 딥러닝 분류 성능을 높임으로써 향후 자궁경부암 검사 및 진단에서 숙련도가 낮은 전문 인력의 진단 정확도를 높이고, 전문 인력의 검진 효율을 높일 것이라 기대된다.

Reference

[1] Korea Central Cancer Registry, National Cancer Center. Annual report of cancer statistics in Korea in 2017. Ministry of Health and Welfare. 2019; 33.

[2] http://opendata.hira.or.kr/op/opc/olap3thDsInfo.do. Accessed on 23 Feb 2021.

[3] https://www.hira.or.kr/bbsDummy.do;INTERSESSIONID=g4BoNr8ikGPGbzbX8V4OWHwPnvCxfaVCw8Ef9JZb9LzudJguEp37!1206362664!375626493?pgmid=HIRAA020041000100&brdScnBltNo=4&brdBltNo=9774. Accessed on 15 Feb 2021.

[4] https://www.cancer.gov/types/cervical/patient/cervical-treatment-pdq. Accessed on 5 Feb 2021.

[5] Coppleson, LW. Barry Brown. Estimation of the screening error rate from the observed detection rates in repeated cervical cytology. American Journal of Obstetrics and Gynecology. 1974;119(7):953-958.

[6] Zarchi MK, Binesh F, Kazemi Z, Teimoori S, Soltani HR, Chiti Z. Value of colposcopy in the early diagnosis of cervical cancer in patients with abnormal pap smears at Shahid Sadoughi Hospital, Yazd. *Asian Pacific Journal of Cancer Prevention*. 2011;12(12):3439-3441.

[7] https://www.ksog.org/public/index.php?sub=4. Accessed on 3 Feb 2021.

[8] Alyafeai Z, Ghouti L. A fully-automated deep learning pipeline for cervical cancer classification. *Expert Systems with Applications*. 2020;141.

[9] Wu M, Yan C, Liu H, Liu Q, Yin Y. Automatic classification of cervical cancer from cytological images by using convolutional neural network. *Bioscience Reports*. 2018;38(6):1-9.

[10] Kudva V, Prasad K, Guruvare S. Transfer Learning for Classification of Uterine Cervix Images for Cervical Cancer Screening. *Lecture Notes in Electrical Engineering*. 2020; 614:299-312.

[11] Lange H. Automatic detection of multi-level acetowhite regions in RGB color images of the uterine cervix. Medical Imaging 2005: Image Processing. 2005;5747:1004.

[12] Lee Y, Kim HJ, Kim GB, Kim N. Deep Learning-based Feature Extraction for Medical Image Analysis. 2014;1-12.

[13] Jeelani H, Martin J, Vasquez F, Salerno M, Weller DS. Image quality affects deep learning reconstruction of MRI. International Symposium on Biomedical Imaging. 2018;357-360.

[14] Guo P, Singh S, Xue Z, Long R, Antani S. Deep learning for assessing image focus for automated cervical cancer screening. 2019 IEEE EMBS International Conference on Biomedical and Health Informatics, BHI 2019. 2019;2019-2022.

[15] Ulku EE, Camurcu AY. Computer aided brain tumor detection with histogram equalization and morphological image processing techniques. ICECCO 2013. 2013;48-51.

[16] Ullah Z, Farooq MU, Lee SH, An D. A hybrid image enhancement based brain MRI images classification technique. *Medical Hypotheses*. 2020;143:109922.

[17] Ziaei A, Yeganeh H, Faez K, Sargolzaei S. A novel approach for contrast enhancement in biomedical images based on histogram equalization. BMEI 2008. 2008;1:855-858.

[18] Suralkar SR, Rajput, S. Enhancement of Images Using Contrast Image Enhancement Techniques. International Journal of Recent Advances in Engineering & Technology. 2020;8(3):16-20.

[19] Singh RP, Dixit M. Histogram Equalization: A Strong Technique for Image Enhancement. *International Journal of Signal Processing, Image Processing and Pattern Recognition*. 2015;8(8):345-352.

[20] Gonzalez RC, Woods RE. *Digital Image Processing 3rd Edition* (Issue 3). New Jersey, Pearson Education, Inc. 2008;394-460.

[21] Russo F. Piecewise Linear Model-Based Image Enhancement. EURASIP J. Adv. Signal Process. 2004;983173.

[22] https://docs.opencv.org/3.4/d4/d1b/tutorial_histogram_equalization.html. Accessed on 17 Feb 2021.

[23] Yun JW. Deep Residual Learning for Image Recognition arXiv:1512.03385v1. *Enzyme and Microbial Technology.* 1996; 19(2):107-117.

[24] Kurt B, Nabiyev VV, Turhan K. Medical images enhancement by using anisotropic filter and CLAHE. *INISTA 2012 - International Symposium on INnovations in Intelligent SysTems and Applications.* 2012;1-4.

[25] Kim M. Feature Extraction on a Periocular Region and Person Authentication Using a ResNet Model. Journal of Korea Multimedia Society. 2019;22(1):1347-1355

[26] Weiss K, Khoshgoftaar TM, Wang DD. A survey of transfer learning. In Journal of Big Data. Springer International Publishing. 2016;3(1).

[27] Horé A, Ziou D. Image quality metrics: PSNR vs. SSIM. *International Conference on Pattern Recognition.* 2010;2366-2369.

[28] Kang K, Lee J. PSNR Appraisal of MRI image. 2009;3(4): 13-20.

[29] Wang Z, Bovik AC, Sheikh HR, Simoncelli E.P. Image quality assessment: From error visibility to structural similarity. IEEE Transactions on Image Processing. 2004;13(4):600-612

[30] Nevriyanto A, Equalization AH. Enhancement, and Standard Median Filter (Noise Removal) with Pixel-Based and Human Visual System-Based Measurements. International Conference on Electrical Engineering and Computer Science. 2017;1(1): 114-119.

[31] Kugelman J, Alonso-Caneiro D, Read SA, Vincent SJ, Chen FK, Collins MJ. Effect of Altered OCT Image Quality on Deep Learning Boundary Segmentation. *IEEE Access*. 2020; 8:43537-43553.

[32] Kaur H, Rani J. MRI brain image enhancement using Histogram Equalization techniques. Proceedings of the 2016 IEEE International Conference on Wireless Communications, Signal Processing and Networking, WiSPNET 2016. 2016;1: 770-773.

[33] Srinivasan Y, Hernes D, Tulpule B, Yang S, Guo J, Mitra S, Yagneswaran S, Nutter B, Jeronimo J, Phillips B, Long R, Ferris D. A probabilistic approach to segmentation and classification of neoplasia in uterine cervix images using color and geometric features. Progress in Biomedical Optics and Imaging - Proceedings of SPIE, 2005;5747(2):995-1003.

www.kci.go.kr