Journal of Biomedical Engineering Research 43: 434-440 (2022)
http://dx.doi.org/10.9718/JBER.2022.43.6.434

학 술 논 문

딥러닝을 이용한 CT 영상에서 생체 공여자의 간 절제율 및 재생률 측정

문새별[1] · **김영재**[2] · **이원석**[3*] · **김광기**[1,2,4*]

[1]가천대 길병원 의료기기 R&D 센터, [2]가천대학교 IT융합대학 의공학과
[3]가천대학교 의과대학 길병원 외과, [4]가천융합의과학원(GAIHST) 융합의과학과

Measurements of the Hepatectomy Rate and Regeneration Rate Using Deep Learning in CT Scan of Living Donors

Sae Byeol Mun[1], Young Jae Kim[2], Won-Suk Lee[3*] and Kwang Gi Kim[1,2,4*]

[1]*Medical Devices R&D Center, Gachon University Gil Medical Center*
[2]*Department of Biomedical Engineering, College of IT Convergence, Gachon University*
[3]*Department of Surgery, Gil Medical Center, Gachon University College of Medicine*
[4]*Department of Health Sciences and Technology, Gachon Advanced Institute for Health & Sciences and Technology (GAIHST)*
(Manuscript received 19 October 2022 ; revised 15 December 2022 ; accepted 19 December 2022)

Abstract: Liver transplantation is a critical used treatment method for patients with end-stage liver disease. The number of cases of living donor liver transplantation is increasing due to the imbalance in needs and supplies for brain-dead organ donation. As a result, the importance of the accuracy of the donor's suitability evaluation is also increasing rapidly. To measure the donor's liver volume accurately is the most important, that is absolutely necessary for the recipient's postoperative progress and the donor's safety. Therefore, we propose liver segmentation in abdominal CT images from pre-operation, POD 7, and POD 63 with a two-dimensional U-Net. In addition, we introduce an algorithm to measure the volume of the segmented liver and measure the hepatectomy rate and regeneration rate of pre-operation, POD 7, and POD 63. The performance for the learning model shows the best results in the images from pre-operation. Each dataset from pre-operation, POD 7, and POD 63 has the DSC of 94.55 ± 9.24%, 88.40 ± 18.01%, and 90.64 ± 14.35%. The mean of the measured liver volumes by trained model are 1423.44 ± 270.17 ml in pre-operation, 842.99 ± 190.95 ml in POD 7, and 1048.32 ± 201.02 ml in POD 63. The donor's hepatectomy rate is an average of 39.68 ± 13.06%, and the regeneration rate in POD 63 is an average of 14.78 ± 14.07%.

Key words: Hepatic transplantation, Segmentation, Volumetric liver, Hepatic resection, Computed tomography

*Corresponding Author : Won-Suk Lee
Department of Surgery, Gil Medical Center, College of Medicine, Gachon University, Incheon 21565, Republic of Korea
Tel: +82-10-8754-5150
E-mail: lws@gilhospital.com
*Corresponding Author: Kwang Gi Kim
Department of Biomedical Engineering, College of IT Convergence, Gachon University, Incheon 21565, Republic of Korea
Tel: +82-10-3393-4544
E-mail: kimkg@gachon.ac.kr
본 연구는 과학기술정보통신부 및 정보통신기획평가원의 대학ICT 연구센터육성지원사업(IITP-2021-2017-0-01630)과 경기도의 경기도 지역협력연구센터 사업(No.GRRC-Gachon2020(B01)), 2021년도 정부(과학기술정보통신부)의 재원으로 한국연구재단의 지원을 받아 수행하였음(No. NRF-2021R1A5A2030333).

I. 서 론

간 이식은 1963년 Starzl에 의하여 처음 시도된 후 현재에는 말기 간 질환 환자에게 보편적으로 사용되는 치료수단이다[1]. 간 이식 후 생존율이 향상되면서 이식을 필요로 하는 환자의 수요가 매년 증가해 왔다[2]. 하지만 뇌사자 장기 기증 공급의 불균형으로 인해 생체 간 이식의 증례가 많아지면서 간이식 공여자의 적합성 평가의 정확성에 대한 요구도 급증하고 있다[3]. 이때, 가장 중요한 것은 공여자의 간 체적과 중량을 정확히 측정하는 것이며, 이는 수혜자의 수술 후 경과 및 공여자의 안전 측면에서 절대적으로 필요하다[4]. 간 체

적은 문맥기 복부 CT 영상으로부터 측정되며, 기존에는 영상 의학 전문가에 의해 수작업으로 분할되어 왔다[5]. 그러나 이러한 수동 분할 과정은 CT 단면을 하나씩 분석해야 하므로 과도한 노동과 시간이 소요되며, 육안으로 측정되는 수정 분할 방식은 측정자에 따라 오차 발생의 가능성이 존재한다[6]. 이에 따라 빠르고 정확한 진단을 위한 컴퓨터 보조 진단 시스템(CAD, Computer aided diagnosis)도 활발히 연구되고 있다[7~9].

2019년 Lebre 등은 컴퓨터 단층 촬영(CT) 및 자기공명영상(MRI) 각각에서 간 영역에 대해 분할하고자 하였다. 해당 연구는 Fully Convolutional Networks for Semantic Segmentation(FCN) 기반으로 68개의 CT 및 40개의 MRI 영상을 사용하여 평균 90.3% 다이스 유사 계수(Dice Similarity Coefficient, DSC)를 달성한 것으로 나타났다[10]. 2019년 Hoang 등은 합성곱 신경망(Convolutional Neural Networks, CNN) 기반 FCNCRF, DRIU, Vnet 모델을 사용하여 간 영역을 분할하고자 하였다. 해당 연구는 공개 데이터 셋인 MICCAI grand challenge의 간종양 분할 챌린지 데이터 셋(Liver Tumor Segmentation Challenge dataset, LiTS dataset) 등 4개의 기관에서 얻은 데이터세트에 대해 각각 결과를 나타내었으며, 총 155개의 CT 영상을 사용하여 최대 93.8%의 DSC를 달성하였다[11]. 2019년 M.Ahmad 등은 Deep Belief Network(DBN) 기반의 자동 특징 학습 알고리즘을 통해 CT 영상에서 간 영역을 분할하고자 하였다. 해당 연구는 공개 데이터 셋인 MICCAISliver07 및 3Dircadb01에서 획득한 40개의 CT 영상을 사용하였으며 정상과 간암 환자가 혼합된 데이터에서 94.8%, 간암 환자 데이터에서는 91.8% DSC를 달성하였다[12]. 2021년 M.Chung 등은 CNN 기반의 자동 컨텍스트 알고리즘을 통해 CT 영상에서 간 영역 분할하고자 하였다. 해당 연구는 공개 데이터 셋인 MICCAISLiver07, 3Dircadb 등 다기관에서 총 180개의 복부 CT 영상을 획득하여 처리하였다. 학습과 검증, 테스트를 위해 5:5:8 비율로 이중 교차 검증하여 평가에 사용하였으며 최대 96.0% DSC를 달성하였다[13].

이처럼 기존의 연구들은 높은 정확도의 간 영역 분할 방법을 제시하고 있지만, 정상 간 환자의 데이터를 기반으로 학습된 모델이므로 간 절제술을 진행한 환자에 대한 체적 측정에 활용되기에는 한계점이 있다. 또한 생체 공여자의 안전성을 위해 잔존 간 영역의 분할 또한 중요한 과제임에도 불구하고 간 이식술 환자 데이터를 이용한 간 영역 분할과 이에 따른 절제율 및 재생률을 측정에 대한 연구는 보고된 바가 적다.

이에 본 논문에서는 생체 공여자 데이터를 활용하여 공여 전과 후에 따른 간 분할 성능 및 유용성을 평가하고, 분할된 간 영역에 대하여 체적을 측정하여, 공여 전과 후에 따른 절제율 및 재생률을 비교한다.

II. 연구 방법

1. 개발 환경

본 논문에서 딥러닝 학습을 위한 시스템은 4개의 NVIDIA Tesla V100 (NVIDIA, Santa Clara, CA, USA) 그래픽 처리 장치 및 1.2 TB RAM으로 구성하였으며, Ubuntu 18.04.5 운영체제에서 Python 3.6 및 Keras 2.2.4 (TensorFlow 1.15.5) 프레임 워크를 통해 수행되었다. 또한 데이터 로드 및 전처리를 위해 SimpleITK 1.2.0, OpenCV 3.4.7 라이브러리를 사용하였다.

2. 데이터 수집

본 논문에서는 2005년 4월부터 2021년 5월까지 가천대학교 길병원에서 복부 CT를 촬영한 정상 간 환자 159명과 생체 간이식 수술을 받은 공여자 63명의 복부 CT 영상 데이터 10,628장을 수집하였다. 생체 공여자 63명 중 55명은 공여 전과 공여 후 두 번의 추적 검사를 포함하고 있으며, 8명은 공여 전과 공여 후 한 번의 추적 검사를 포함한다. 공여 후 두 번의 추적 검사를 진행한 55명의 생체 공여자 데이터는 평균적으로 간이식 수술 39.3 ± 45.8일 전에 한 번 촬영되었으며, 두 번째 CT는 수술 후 7.2 ± 1.6일(Postoperative day 7, POD 7) 뒤, 세 번째 CT는 수술 후 63.4 ± 38.6일 (POD 63) 뒤에 촬영되었다. 수술 후 한 번의 추적 검사를 진행한 8명의 생체 공여자 데이터는 수술하기 40.5 ± 39.2일에 한 번 촬영되었으며, 두 번째 CT는 평균적으로 수술 후 28.7 ± 28.3일 뒤에 촬영되었다. 수집 대상 환자는 남성 132명(59.4%)과 여성 90명(40.5%)이며, 평균 연령은 남성 30.4 ± 11.6세(15~66세), 여성 33.2 ± 10.8세(16~59세)였다. 본 연구에서 사용되는 데이터는 가천대 길병원의 임상시험 심사위원회(IRB)(2021229)의 허가를 받았다.

3. 데이터 전처리

수집된 CT 데이터는 간 영역에 대해 슬라이스 간격 5 mm, 크기가 512×512인 12bits dicom 파일로 저장되었다. 전처리는 간과 주변 장기 및 조직 간의 대비를 향상시키기 위해[90,350] CT 번호(Hounsfield Unit, HU) 사이의 윈도우 값을 사용한다[14]. 추가적으로 컴퓨터 보조 진단을 위한 영상 분할에서 일반적으로 사용되는 이미지 크기인 256×256, 8bits 파일로 리샘플링하였으며[15~17], 0과 1 사이의 값으로 정규화하였다. 학습을 위한 관심 영역(Region of Interest, ROI)은 영상 의학 전문가에 의해 수작업으로 간 영역을 표시하였다.

표 1. 학습을 위한 데이터셋
Table 1. Dataset for learning

	Train	Validation	Test	Total
Data from normal patient	159 (n=159)	0 (n=0)	0 (n=0)	159 (n=159)
Data from living donors with two CTs	16 (n=8)	0 (n=0)	0 (n=0)	16 (n=8)
Data from living donors with three CTs	99 (n=33)	33 (n=11)	33 (n=11)	165 (n=55)
Total	274 (n=200)	33 (n=11)	33 (n=11)	340 (n=222)

4. 데이터 구성

수집된 데이터를 대상으로 딥러닝 모델의 학습과 검증을 위해 학습 데이터(Training data)와 검증 데이터(Validation data), 테스트 데이터(Test data)로 분리하였다. 본 논문에서는 간 이식 전과 후에 따른 체적 예측과 비교를 위해 공여 후 두 번의 추적 검사를 진행한 55명에 데이터를 테스트 데이터 및 검증 데이터로 설정하였다. 학습 데이터는 정상 간 CT 영상을 포함하여 11명의 테스트 데이터와 11명의 검증 데이터를 제외한 나머지 200명의 데이터로 구성하였다(표 1).

5. 딥러닝 기반의 간 분할 모델 학습

본 논문에서는 간 영역 분할을 위해 U-Net의 2차원 분할 네트워크를 사용하였다. U-Net은 생체공학 분야에서 이미지 분할(Image Segmentation)을 목적으로 제안된 End to End 방식의 Fully Convolutional Network 기반 모델이다[18]. FCN의 Skip Architecture 개념을 활용하여 얕은 층의 특징 맵을 깊은 층의 특징 맵과 결합하는 방식을 제안하는 것이 특징이다(Fig. 1).

하이퍼 파라미터(Hyper-parameter)는 실험을 통해 최적 성능을 나타내는 값을 찾았으며 미니 배치(Mini batch) 크기는 32, 학습률(Learning rate)은 초기 설정값은 0.001을 사용하였고, 최적화된 성능을 얻고자 학습의 개선이 없을 경우 학습률을 낮추는 알고리즘(ReduceLROnPlateau)을 적용하였다. 또한 아담(Adam) 최적화 알고리즘을 사용하여 총 200번의 반복 학습(Epochs)을 수행하였으며, 과적합(Over-fitting) 방지를 위하여 조기 종료 알고리즘(Early stopping)을 적용하였다. 손실 함수(Loss function)는 영상 분할 알고리즘의 유효성 검사에 가장 널리 사용되는 평가 지표인 DSC를 기반으로 커스텀 하여 사용하였다[19]. Fig. 2는 제안하는 시스템의 전체적인 흐름도이다.

6. 간의 절제율 및 재생률 측정

분할된 간 영역 영상을 이용하여 간 체적 및 변화율을 측정하였다. 간 영역이 존재하는 전체 슬라이스(N)에 대해 간 영역의 화소 수(L_P)를 계산하고 각 X, Y 축의 mm 단위의 화소 간 거리(Pixel spacing)과 슬라이스 두께(Slice thickness, D)를 곱하여 3차원적인 체적을 계산한다(1). 제안된 기법은 생체공여자 데이터에 적용되었으며 각 CT 영상에서 슬라이스 두께는 5 mm로 일정하며, 화소 간 거리는 0.67 ± 0.06 mm (0.50-0.85 mm)였다.

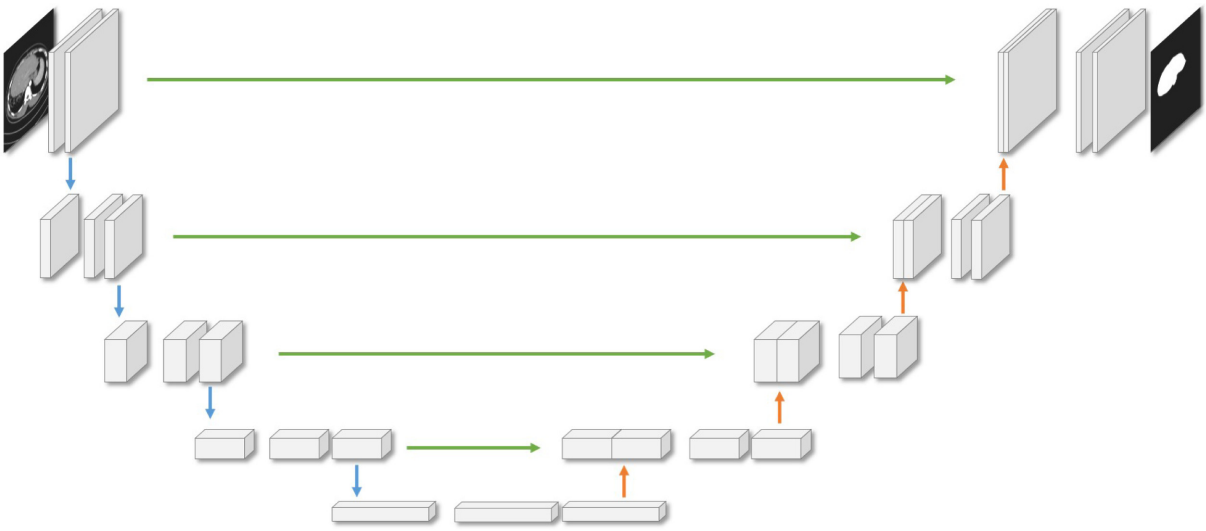

그림 1. 사용된 U-Net 아키텍처
Fig. 1. U-Net architecture used

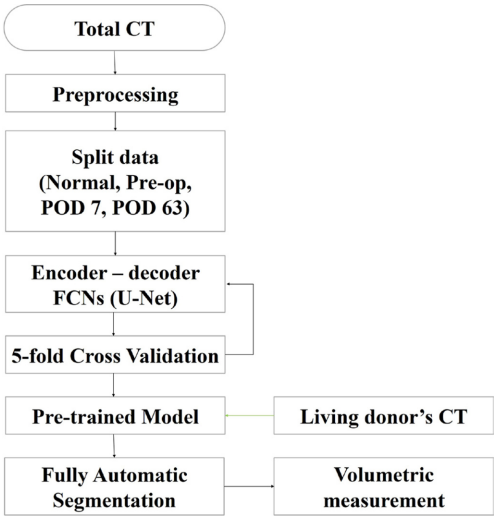

그림 2. 생체 공여자의 간 영역 분할을 위한 시스템의 전반적인 흐름도
Fig. 2. Overall flow chart of living donors liver segmentation

$$\text{Liver Volume (ml)} = (\sum_{i=1}^{N} L_P) \times X \times Y \times D \quad (1)$$

앞서 계산된 공여 전과 후에 따른 체적 측정 결과를 바탕으로 공여 후 절제율과 간의 재생률을 측정한다. 절제율과 재생률은 공여 전 전체 간 체적(Total liver volume, TLV)을 기준으로 각각 공여 후 7일째 잔존 간 체적(Remnant liver volume, RLV)과 공여 후 63일째 잔존 간 체적의 부피 변화율을 측정하며 TLV에 따른 간의 절제율과 재생률의 식은 다음과 같이 정의된다[2,3].

$$\text{Hepatectomy rate(\%)} = \frac{TLV - RLV_7}{TLV} \times 100 \quad (2)$$

$$\text{Regeneration rate(\%)} = \frac{RLV_{63} - RLV_7}{TLV} \times 100 \quad (3)$$

III. 연구 결과

본 논문에서는 222명의 정상 간 환자 데이터 및 생체 공여자 데이터를 활용하여 딥러닝 기반의 2차원 U-Net 모델을 이용하여 정상 및 잔존 간 영역 분할을 시도하고, 체적 측정을 통한 절제율 및 재생률 측정 방법을 제안한다. 학습 시에 정상 간 환자 데이터에 비해 상대적으로 부족한 생체 공여자 데이터를 보완하기 위해 생체 공여자 데이터를 5분할하여 5겹 교차 검증(5fold cross validation)을 진행하였다. 학습된 모델의 성능 평가는 오차 행렬(Confusion matrix)를 통해 분할된 간 영역을 화소 단위로 비교하여 진양성(True Positive, TP), 위양성(False Positive, FP), 진음성(True Negative, TN), 위음성(False Negative, FN)을 각각 산출하고, 아래 수식에 따라 재현율(Sensitivity), 특이도(Specificity), 정밀도(Precision), 정확도(Accuracy, ACC) 및 DSC를 통해 검증하였다.

$$\text{Sensitivity} = \frac{TP}{TP+FN} \times 100 \quad (4)$$

$$\text{Specificity} = \frac{TN}{FP+TN} \times 100 \quad (5)$$

$$\text{Precision} = \frac{TP}{TP+FP} \times 100 \quad (6)$$

$$\text{ACC} = \frac{TP+TN}{TP+TN+FP+FN} \times 100 \quad (7)$$

$$\text{DSC} = \frac{TP}{(TP+FP)+(TP+FN)} \quad (8)$$

위 5 가지 지표에 따라 나타낸 교차 검증한 간 영역 분할 결과에 대한 정량적 평가 결과는 표 2과 같이 나타났다. 그 결과, 공여 전 복부 CT 영상이 가장 우수한 결과를 보였으며 DSC 94.55 ± 9.24%(CI: 93.6295.48)의 성능을 보였다. 그다음으로는 POD 63로 DSC 90.64 ± 14.35%(CI: 88.9992.29)로 나타났다. 가장 낮은 결과는 POD 7 영상으로 DSC 88.40 ± 18.01% (CI: 86.3290.49)를 보였다. 다음은 검출된 간 영역과 이를 3차원으로 시각화한 결과이다(그림 3).

생체 공여자의 절제율 및 재생률 측정을 위해 분할된 간 영역에 대해 수동 및 자동으로 생체 공여자 55명의 간 체적을 측정하였다. 수동으로 계산된 TLV의 평균은 1426.68 ± 280.01 ml, RLV_7은 842.06 ± 201.39 ml, RLV_{63}은 1035.25 ± 220.27 ml으로 나타났다. 이를 통해 공여 후 평균 7일 뒤에 생체 공여자의 간은 평균 40.06 ± 12.30% 절제되었으며, 63일 뒤에 13.91 ± 13.89% 재생된 것을 확인할 수 있다. 학습 모델을 통해 최종적으로 구해진 TLV의 평균은 1423.44 ± 270.17 ml,

표 2. 세 가지 테스트 케이스에 대한 비교 측정 결과
Table 2. Results of the comparison metrics and scores for all three test cases

	Sensitivity (95% CI)	Specificity (95% CI)	Precision (95% CI)	ACC (95% CI)	DSC (95% CI)
Pre-op	94.16 ± 10.32 (93.12 - 95.20)	99.71 ± 0.46 (99.67 - 99.76)	96.07 ± 5.88 (95.47 - 96.66)	99.50 ± 0.50 (99.45 - 99.55)	**94.55 ± 9.24** **(93.62 - 95.48)**
POD 7	88.95 ± 18.90 (86.76 - 91.13)	99.53 ± 0.61 (99.46 - 99.61)	91.09 ± 13.13 (89.54 - 92.63)	99.19 ± 0.73 (99.11 - 99.28)	**88.40 ± 18.01** **(86.32 - 90.49)**
POD 63	91.29 ± 15.60 (89.49 - 93.09)	99.43 ± 0.78 (99.34 - 99.52)	92.20 ± 10.80 (90.96 - 93.44)	99.11 ± 0.83 (99.01 - 99.21)	**90.64 ± 14.35** **(88.99 - 92.29)**

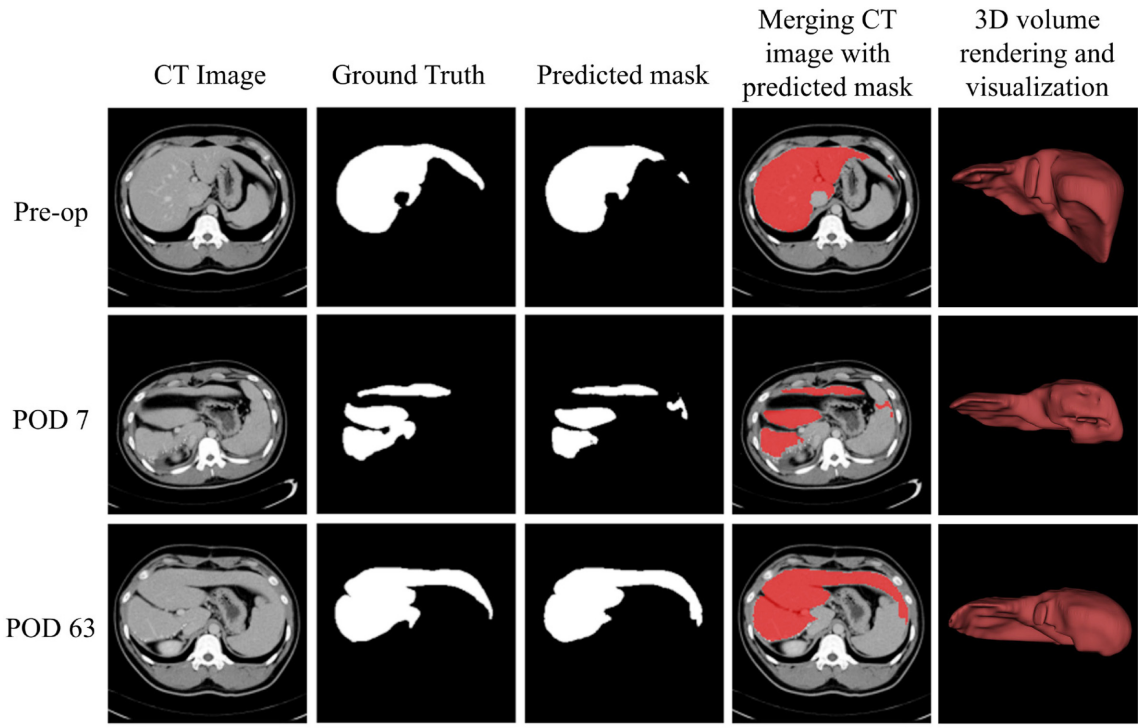

그림 3. U-Net을 이용한 간 영역 분할 결과
Fig. 3. The results of liver segmentation using U-Net

표 3. 수술 전후의 평균 부피 및 부피 변화율
Table 3. Average volume and volume change rate before and after surgery

	Ground Truth	Predicted	p-value
TLV	1426.68 ± 280.01 ml	1423.44 ± 270.17 ml	p<0.0001
RLV_7	842.06 ± 201.39 ml	842.99 ± 190.95 ml	p<0.0001
RLV_{63}	1035.25 ± 220.27 ml	1048.32 ± 201.02 ml	p<0.0001
Hepatectomy rate	40.06 ± 12.30 %	39.68 ± 13.06 %	p<0.0001
Regeneration rate	13.91 ± 13.89 %	14.78 ± 14.07 %	p<0.0001

RLV는 842.99 ± 190.95 ml, POD 63 liver volume은 1048.32 ± 201.02 ml으로 나타났다. 이를 통해 공여자의 간이 평균 39.68 ± 13.06% 절제되었으며, 63일 뒤에는 14.78 ± 14.07% 만큼 재생된 것을 확인할 수 있다. 선형회귀분석 검정을 통해 유의 확률(p-value)를 분석하였다. 귀무가설 하에서 관측된 사건 이상으로 귀무가설에 반하는 사건이 일어날 확률을 나타내며, 체적 측정 결과와 절제율 및 재생률 모두 p<0.0001로 충분히 유의미한 결과를 보였다(표 3). 또한 모델이 예측한 정답과 GT의 불일치 정도를 파악하기 위해 블랜드-앨트먼 차트(Bland-Altman plot)를 이용하여 나타냈다(Fig. 4). x축은 모델이 예측한 정답과 GT의 평균을, y 축은 두 값의 차이를 의미한다. 결과적으로 교차 검증한 테스트 데이터의 그래프로 나타낸 결과의 대부분이 95% 신뢰구간에 해당하는 평균의 ±1.96 표준편차 내부에 위치하는 것을 볼 때 높은 일치도(Agreement)를 가지는 것을 보이는 것을 알 수 있다.

IV. 고찰 및 결론

본 논문에서는 공여 전과 후에 따른 간 분할 성능 및 유용성을 평가하고, 분할된 간 영역에 대하여 체적을 측정하여, 공여 전과 후에 따른 절제율 및 재생률을 측정하는 알고리즘을 제안하였다. 실험에 사용된 학습 모델은 전체적으로 우수한 분할 성능을 보이며, 체적 측정 결과와 절제율 및 재생률은 통계적으로 유의미한 결과를 나타냈다(p<0.0001). 하지만 간 분할 부분에 있어 공여 전과 후에 따른 성능 차이가 일부분 존재하였다. 이에 대한 원인으로는 학습 데이터에 사용된 수술 후 데이터의 비율이 다소 적었기 때문으로

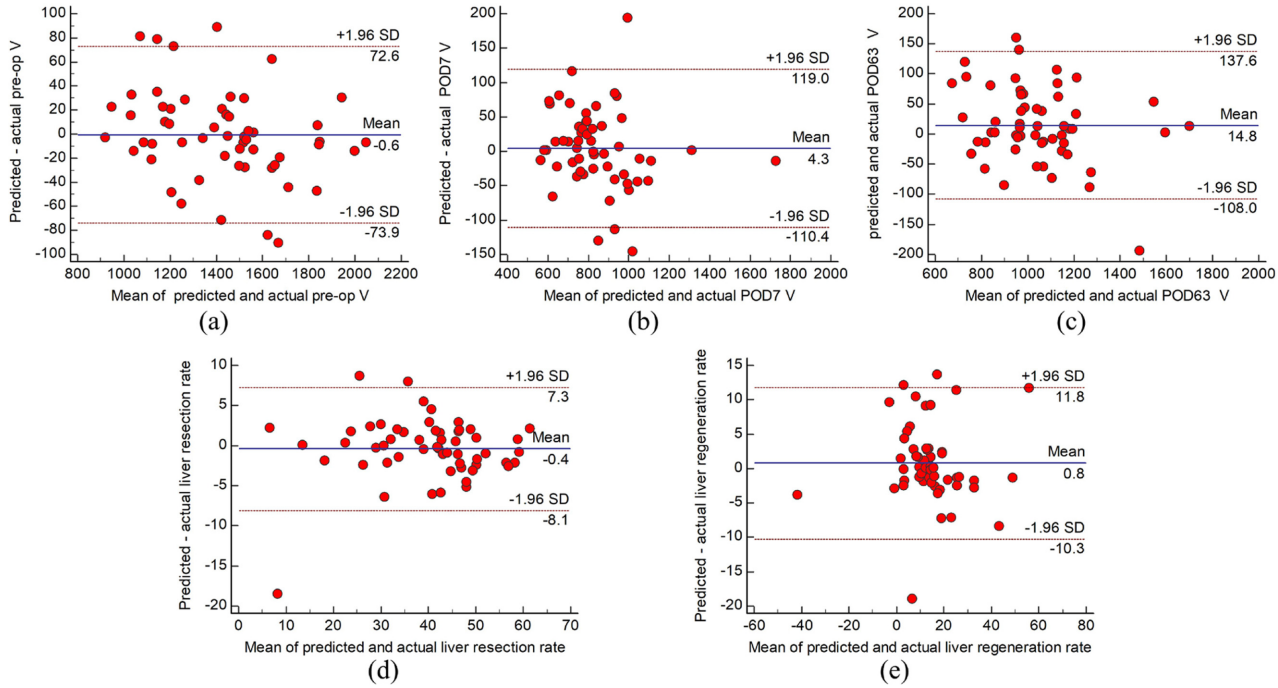

그림 4. 수동 및 자동 분할에 의해 측정된 간 체적의 블랜드-앨트먼 차트. (A) 수술 전 체적, (b) 수술 후 7일 뒤의 체적, (c) 수술 후 63일 뒤의 체적, (d) 간 절제율, (e) 간 재생률

Fig. 4. The Bland-Altman plots of the liver volume measured by manual and automated segments. (a) volumes of pre-op, (b) volumes of POD 7, (c) volumes of POD 63, (d) liver hepatectomy rate, (e) liver regeneration rate

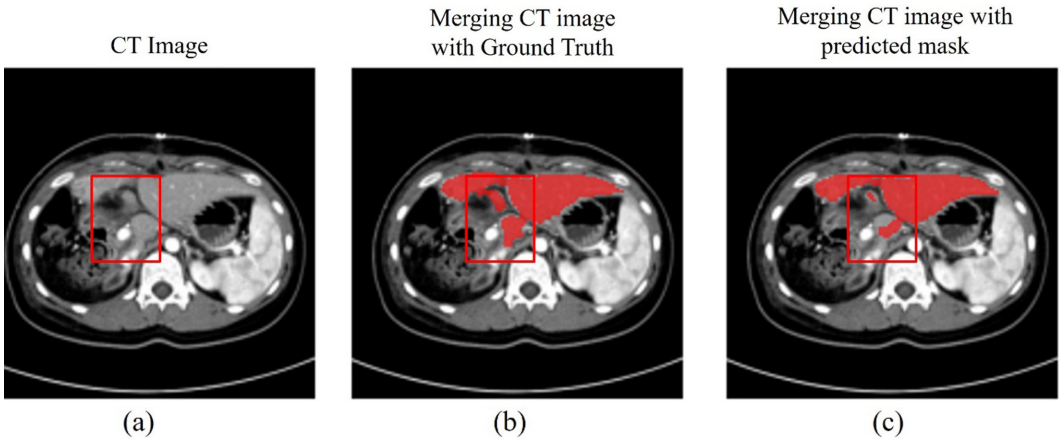

그림 5. 수술 후 7일 뒤의 간 분할 결과. CT에서 간 분할 성능을 저하시킬 수 있는 거친 형태의 잔존 간 표면(박스)

Fig. 5. Results of POD 7 liver segmentation. Roughly shaped residual liver surfaces (boxes) that can degrade liver segmentation performance in CT

판단된다. 또한 간 공여 후 잔존 간 표면이 모호하며 거친 형태를 띠는 것도 성능 저하의 원인이 될 수 있다(그림 5).

간 공여 후 잔존 간 표면이 거친 형태를 띠는 것은 간 이식 수술 시 기계식 수술 장비를 통해 절제술이 이루어지는 것[20], 이식술에 사용되는 수술용 클립에 대한 이물질 반응[21] 등이 원인으로 판단되며, 이와 같이 부족한 공여자 데이터와 모호하고 거친 형태의 잔존 간 표면은 공여 후 간 분할을 위한 모델 성능을 떨어뜨리는 요인이 될 수 있다. 따라서 향후 잔존 간 영상에 대한 분할 성능 보완할 필요가 있으며, 이를 위해 추후 다양한 종류의 잔존 간 데이터가 필요할 것으로 판단된다. 또한 거친 표면으로 인해 발생하는 오검출이나 미검출된 영역을 보정하는 후처리 과정에 대한 추가적인 연구가 필요하다.

결론적으로 본 논문에서는 간이식 생체 공여자 데이터를

사용하여 간을 분할하고 체적과 절제율, 재생률을 측정하였으며, 우수한 간 분할 성능과 체적 측정 결과를 보였다. 하지만 간을 공여하기 전 영상과 후 영상에서의 성능 차이가 일부분 존재하므로, 향후 공여 후 영상에 대한 간 분할 성능을 추가적으로 보완할 필요가 있다. 또한 본 연구에서는 기본적인 U-Net 모델로만 생체공여자 데이터에 대한 분할 성능을 나타내었지만, 향후 다양한 딥러닝 네트워크 모델 성능간의 비교가 필요하다. 이를 위해 향후 분할 모델의 개선을 위한 추가 학습 및 다양한 모델간의 비교 연구가 이루어진다면 잔존 간 영상에 대해 더 정확한 분할 결과를 얻을 수 있을 것으로 기대된다.

References

[1] Starzl TE, Iwatsuki S, Van Thiel DH, J. Gartner JC, Zitelli BJ, Malatack JJ, Schade RR, Shaw BW, Hakala TR, Rosenthal JT, Porter KA. Evolution of liver transplantation. Hepatology. 1982;2(5):614.

[2] Ferrero A, Viganò L, Polastri R, Muratore A, Eminefendic H, Regge D, Capussotti L. Postoperative liver dysfunction and future remnant liver: where is the limit?. World journal of surgery. 2007;31(8):1643-51.

[3] Abdalla EK, Adam R, Bilchik AJ, Jaeck D, Vauthey JN, Mahvi D. Improving resectability of hepatic colorectal metastases: expert consensus statement. Annals of surgical oncology. 2006;13(10):1271-80.

[4] https://patents.google.com/patent/KR20110124036A/ko. Accessed on 4 Jul 2022

[5] Clark JM, Brancati FL, Diehl AM. The prevalence and etiology of elevated aminotransferase levels in the United States. The American journal of gastroenterology. 2003;98(5):960-967.

[6] Withey DJ, Koles ZJ. Medical image segmentation: Methods and software. 2007 Joint Meeting of the 6th International Symposium on Noninvasive Functional Source Imaging of the Brain and Heart and the International Conference on Functional Biomedical Imaging. 2007;140-143.

[7] Doi K. Current status and future potential of computer-aided diagnosis in medical imaging. The British journal of radiology. 2005;78(suppl_1):s3-s19.

[8] Doi K. Computer-aided diagnosis in medical imaging: historical review, current status and future potential. Computerized medical imaging and graphics. 2007;31(4-5):198-211.

[9] Suzuki K. A review of computer-aided diagnosis in thoracic and colonic imaging. Quantitative imaging in medicine and surgery. 2012;2(3):163.

[10] Lebre MA, Vacavant A, Grand-Brochier M, Rositi H, Abergel A, Chabrot P, Magnin B. Automatic segmentation methods for liver and hepatic vessels from CT and MRI volumes, applied to the Couinaud scheme. Computers in biology and medicine. 2019;110:42-51.

[11] Hoang HS, Pham CP, Franklin D, van Walsum T, Luu MH. An evaluation of CNN-based liver segmentation methods using multi-types of CT abdominal images from multiple medical centers. In 2019 19th international symposium on communications and information technologies. 2019;20-25.

[12] Ahmad M, Ai D, Xie G, Qadri SF, Song H, Huang Y, Yang J. Deep belief network modeling for automatic liver segmentation. 2019;7:20585-20595.

[13] Chung M, Lee J, Park S, Lee CE, Lee J. Shin YG. Liver segmentation in abdominal CT images via auto-context neural network and self-supervised contour attention. Artificial Intelligence in Medicine. 2021;113:102023.

[14] Kang M, Choi N, Han J, Kim W, Jang Y, Song J. Study on Optimum Contrast Medium Quantity during Abdominal CT using Dual Energy Technique. Journal of the Korean Society of Radiology. 2015;9(1):9-16.

[15] Akram MU, Khanum A, Iqbal K. An automated system for liver ct enhancement and segmentation. Graphics, Vision and Image Processing GVIP. 2010;10(4):17-22.

[16] Tschirren J, Hoffman EA, McLennan G, Sonka M. Intrathoracic airway trees: segmentation and airway morphology analysis from low-dose CT scans. IEEE transactions on medical imaging. 2005;24(12):1529-1539.

[17] Man Y, Huang Y, Feng J, Li X, Wu F. Deep Q learning driven CT pancreas segmentation with geometry-aware U-Net. IEEE transactions on medical imaging. 2019;38(8):1971-1980.

[18] Ronneberger O, Fischer P, Brox T. U-net: Convolutional networks for biomedical image segmentation. In International Conference on Medical image computing and computer-assisted intervention. 2015; 234-241.

[19] Yao AD, Cheng DL, Pan I, Kitamura F. Deep learning in neuroradiology: a systematic review of current algorithms and approaches for the new wave of imaging technology. Radiology. Artificial intelligence. 2020;2(2):e190026.

[20] Gayet B, Cavaliere D, Vibert E, Perniceni T, Levard H, Denet C, Mal F. Totally laparoscopic right hepatectomy. The American journal of surgery. 2007;194(5):685-689.

[21] Grubb K, Gagandeep S, Chatzoulis G, Basa N, Palmer S, Correa A, Jabbour N. Surgical clips: a nidus for foreign body reaction after hepatic resection. Surgical Laparoscopy Endoscopy & Percutaneous Techniques. 2005;15(6):363-365.