Journal of Biomedical Engineering Research 42: 100-106 (2021)
http://dx.doi.org/10.9718/JBER.2021.42.3.100

학 술 논 문

딥러닝 모델을 이용한 휴대용 무선 초음파 영상에서의 경동맥 내중막 두께 자동 분할 알고리즘 개발

최자영[1] · 김영재[2] · 유경민[3] · 장영우[3,4] · 정욱진[3,4*] · 김광기[1,2*]

[1]가천대학교 보건과학대학 의용생체공학과, [2]가천대학교 의과대학 의공학교실,
[3]가천대학교 심혈관 연구소, [4]가천대길병원 심장내과

Development of Automatic Segmentation Algorithm of Intima-media Thickness of Carotid Artery in Portable Ultrasound Image Based on Deep Learning

Ja-Young Choi[1], Young Jae Kim[2], Kyung Min You[3], Albert Youngwoo Jang[3,4], Wook-Jin Chung[3,4*] and Kwang Gi Kim[1,2*]

[1]Department of Biomedical Engineering, College of Health Science, Gachon University
[2]Department of Biomedical Engineering, College of Medicine, Gachon University
[3]Gachon Cardiovascular Research Institute, Gachon University, Incheon, Korea
[4]Department of Cardiovascular Medicine, Gachon University Gil Medical Center, Incheon, Korea
(Manuscript received 23 April 2021 ; revised 22 June 2021 ; accepted 25 June 2021)

Abstract: Measuring Intima-media thickness (IMT) with ultrasound images can help early detection of coronary artery disease. As a result, numerous machine learning studies have been conducted to measure IMT. However, most of these studies require several steps of pre-treatment to extract the boundary, and some require manual intervention, so they are not suitable for on-site treatment in urgent situations. in this paper, we propose to use deep learning networks U-Net, Attention U-Net, and Pretrained U-Net to automatically segment the intima-media complex. This study also applied the HE, HS, and CLAHE preprocessing technique to wireless portable ultrasound diagnostic device images. As a result, The average dice coefficient of HE applied Models is 71% and CLAHE applied Models is 70%, while the HS applied Models have improved as 72% dice coefficient. Among them, Pretrained U-Net showed the highest performance with an average of 74%. When comparing this with the mean value of IMT measured by Conventional wired ultrasound equipment, the highest correlation coefficient value was shown in the HS applied pretrained U-Net.

Keywords: IMT, Segmentation, U-Net, Attention U-Net, Pretrained U-Net, Preprocessing

*Corresponding Author : Kwang Gi Kim
38-13, Dokjeom-ro 3beon-gil, Namdong-gu, Incheon 21936, Republic of Korea
Tel: +82-32-458-2770
E-mail: kimkg@gachon.ac.kr
*Corresponding Author: Wook-Jin Chung
21, Namdong-daero 774-gil, Namdong-gu, Incheon 21565, South Korea
Tel: +82-32-460-3663
E-mail: heart@gachon.ac.kr
본 연구는 서울시 산학연 협력사업(과제번호 : BT190153), 범부처 전주기의료기기연구개발사업단(9991006834, KMDF_PR_20200901_0164, KMDF_PR_20200901_0170), 가천대 길병원 인공지능 빅데이터 융합센터(FRD2019-11-03)으로 수행된 연구결과임.

I. 서 론

경동맥은 심장과 뇌를 이어주는 양측 목 부분의 동맥으로 대뇌에 혈류를 공급한다. 특히 경동맥의 내중막 두께(Intima-media thickness, IMT)는 경동맥에 일반적인 동맥경화반의 존재가 없더라도 장기적인 뇌졸중 혹은 허혈성 심장질환의 발병을 예측할 수 있다[1]. 내중막 두께는 B-mode 초음파에서 평행한 이중선으로 관찰되며, 내강에서의 첫 번째 선인 내막(intima)과 혈관 내강(lumen) 사이의 경계면과 두 번째 선

www.kci.go.kr

인 외막(adventitia)과 중간의 검은 선인 중막(media) 사이의 경계면까지의 두께를 내중막 두께라고 한다. 경동맥 내중막 두께를 측정하는 것은 관상 동맥 질환의 조기 발견에 도움이 될 수 있으며, 뇌졸중과 동맥경화증 등의 관련 질병에서의 환자의 생존율을 높일 수 있다[2]. 내중막 두께의 측정을 위한 경동맥 영상은 초음파, CT, MRI 등 여러 영상적인 방법으로 얻을 수 있으나 초음파를 사용한 진단 방법이 가장 쉽고 신속하게 영상을 얻을 수 있으며, 반복 검사가 가능한 점과 방사선 위험이 없는 점 등으로 현재 가장 많이 사용되고 있다[3~6]. IMT의 측정을 위한 경동맥 내중막 부분을 자동으로 분할하는 연구는 분할 방법에 따라 경사 기반 분할, 임계값 기반 분할, 학습 기반 분할로 구분할 수 있다. 경사 기반 연구로는 동적 프로그래밍을 사용한 Q. Li 등의 연구가 있다[7]. 또한 C.P. Loizou 등의 연구에서는 노이즈 감소를 위한 필터링 및 스네이크 알고리즘을 적용하여 경계선을 추출했다[8]. 임계값 기반 분할은 H.Li 등의 연구가 있으며, Otsu 알고리즘과 결합된 개미 군집 최적화 알고리즘(Ant colony optimization, ACO)을 분할 방법으로 제안했다[9]. 학습 기반 분할 연구로는 Sudha 등의 연구에서 8개의 층(layer)이 있는 컨볼루션 네트워크(Convolutional Neural Network)를 이용하여 근거리 및 원거리 벽 영역을 분할하였으며, 평균 및 표준 편차가 낮은 픽셀로 이루어져 있는 내강(Lumen)의 영역을 중심으로 근거리 및 원거리 벽을 분할하는 방식을 사용하였다[10]. 그러나 이러한 방법들은 경계를 추출하기 위해 여러 단계의 전처리 과정이 필요하며 일부는 수동 개입이 필요하므로[11] 긴급한 상황에서의 현장진료에 적합하지 않다. 이에 본 연구에서는 기존의 기계학습(machine learning) 기술보다 진단 성능이 우수하며, 의학영상 분석에 직접 적용이 가능한 딥러닝(deep learning) 기술을 적용하여[12] 별도의 경계 추출 단계 없이 경동맥 내중막 영역을 자동 분할하여 의료진의 신속한 진단을 돕고자 하였다. 사용한 딥러닝 네트워크는 'U-Net'을 사용하였으며, 관련 있는 영역에 더 가중치를 두는 'Attention U-Net'과 ImageNet의 데이터를 통해 사전 학습된 'Pretrained U-Net'에서의 성능을 비교하여 더 적합한 모델을 찾고자 한다. 수지형(Hand-held형) 무선 휴대용 초음파 영상을 입력 영상으로 사용하였으며, 전처리 방법인 HS(Histogram stretching), HE(Histogram equalization), CLAHE(Contrast-Limit Adaptive Histogram Equalization)를 사용하여[13] 영상을 전처리하였다. 이를 통해 분할 및 추출된 IMT를 기존 범용 초음파 진단기기(Prosound7; Hitachi Aloka, Twinsburg, Ohio, USA) 영상에서 혈관의 장축 뷰에서 ROI(관심 영역)를 설정하기 만하면 최대 IMT와 평균 IMT를 자동으로 추출할 수 있으며, 최대, 최소, 평균, SD, 포인트(결과에 사용 된 포인트 수), ROI 너비 및 히스토그램이 포함된 여러 측정 값을 표시해주는 Auto IMT 프로그램에 의해 측정된 두께와 비교하여 무선 휴대용 초음파 진단기기(Sonon 300L; Healcerion, Seoul, Korea) 영상에서 IMT 측정의 유효성을 확인해보고자 한다. Auto IMT 프로그램은 혈관의 장축보기에서 ROI(관심 영역)를 설정하면 최대 IMT, 최소 IMT 및 평균 IMT를 자동으로 추출 할 수 있으며, 또한 최대 IMT의 3개 지점, 즉 최대 IMT의 지점과 최대 IMT의 좌우 1 cm 지점의 두께를 자동으로 감지하고 평균화가 가능하다. 해당 초음파 기계에 구현된 에코 추적 시스템은 무선 주파수(RF) 신호를 기반으로 경동맥 직경 변화를 정확하게 측정할 수 있으며 0 ± 01 mm 사이의 동맥 직경 변화를 감지한다[14].

II. 연구 방법

1. 개발 환경

본 논문에서는 딥러닝 학습은 NVIDIA TITAN RTX 그래픽 처리 장치, AMD Ryzen Threadripper 2990WX 32-core CPU 및 64 GB RAM의 시스템을 사용하였으며, 64비트 운영체제에서 Python 3.7.9 및 Keras 2.3.1을 통해 수행되었다.

2. 데이터

대상 환자는 가천대 길병원에서 기존의 범용 초음파진단장비를 사용하여 경동맥 초음파를 촬영한 기록이 있는 환자 100명(남 66명, 여 34명, 나이:63 ± 14세)을 대상으로 하였으며, 이후 동일한 환자 100명을 대상으로 H사에서 개발한 휴대용 무선 초음파진단장비를 이용하여 수집한 영상 데이터 총 719장을 학습 데이터로 사용하였다. 이는 가천대 길병원 임상연구심의윤리위원회(GDIIRB2021-075)의 허가를 받았다. IMT 분할을 위한 훈련 데이터, 검증 데이터, 시험 데이터는 8:1:1의 비율로 나누어 학습하였다. 참 값(Ground truth)은 휴대용 무선 초음파진단장비의 영상에서 근위 벽과 원위 벽에서의 경동맥 내의 내중막 복합체를 관심 영역(Region of interest, ROI)으로 지정하여 수집하였으며, 전체 719장에 대한 관심영역을 전문의의 검토를 거쳐 참 값으로 사용하였다. 유효성 평가를 위한 범용 초음파진단장비에서의 IMT와 휴대용 무선 초음파진단장비에서의 IMT에 대한 상관관계 분석은 범용 초음파진단장비에서의 영상과 유사 구조에서 촬영된 휴대용 무선 초음파진단장비의 영상을 선별한 총 179장에서 각 모델의 분할된 결과를 확인하여 공통적으로 플라그(Plague)와 노이즈가 존재하지 않는 총 37장의 영상을 수집 및 IMT를 자동 측정하여 범용 초음파진단장비에서 내재된 프로그램으로 자동 측정된 IMT와의 상관관계를 분석하였다.

www.kci.go.kr

3. 전처리

본 논문에서는 IMT를 자동 분할하기에 적합한 영상 전처리 방법을 찾기 위하여 HE, HS, CLAHE 방법을 적용해 보았다. Fig. 1 경동맥 내중막 영상은 초음파 획득 영상이므로 기존 연구 방법과 동일하게 단일 채널 흑백 영상 방식을 사용하였다. 경동맥 내중막 영상은 화소의 명암도가 한 부분에 밀집되어 낮은 대비를 지니므로, 최저 및 최고 명암도 사이의 간격을 일정 간격으로 확장하여 명암도를 새롭게 할당함으로써 낮은 대비를 지닌 영상에서의 가시도를 높일 수 있다[15]. 따라서 본 논문에서는 HS를 이용하여 최소 화소 값과 최대 화소 값을 그레이 스케일 전 구간에 분포하도록 하여 히스토그램의 분포를 균일화하였다. 또한 일반적인 영상 개선 방법인 HE를 적용하여 밀집된 구간은 분산시키고 픽셀 빈도가 적은 구간은 밀집하게 하여 전체 명암 값을 재분배하여 명암 대비를 높였다[16]. 그러나 영상의 특성에 따라 명암 대비 개선 효과가 다르며, 일부 영역의 화소 값이 다른 영역과 다를 경우 하나의 히스토그램을 통해 평활화를 수행하는 HE 영상은 왜곡될 수 있다. 이를 보완하기 위해 영상을 여러 개의 블록으로 나누어 각 영역 기반으로 평활화한 후 블록 간 명암 차이에 따른 왜곡 현상을 줄이기 위해 명암 대비를 제한하는 CLAHE 방법을 사용하여 각 영상에서의 성능을 비교하였다.

4. 모델 학습

Fig. 2(a)은 U-Net의 구조이며 U-Net은 FCN(Fully Convolutional Network)를 기반으로 한 종단 간(end-to-end) 방식의 네트워크이다. U-Net의 구조는 영상의 전반적인 구성(context)을 포착하기 위한 인코더 부분인 영상 축소 과정(Contracting Path)과 정확한 지역화(localization)를 위해 특징 맵의 줄어든 사이즈의 복원(upsampling) 및 이를 앞선 영상 축소 과정(Contracting Path)의 단계의 특징 맵과 결합하는 과정(Expanding Path)이 대칭 형태로 구성되어 네트워크 형태가 'U'자 구조이다[17]. U-Net의 구조는 크게 세 가지 부분으로 구분될 수 있으며, 점진적으로 범위를 넓히며 이미지의 맥락적인 정보(Context Information)가 추출되는 영상 축소(Contracting) 경로와 수축 경로를 확장 경로로 전환하는 전환 구간(Bottle Neck) 그리고 맥락 정보를 픽셀의 위치에 해당되는 정보와 결합하여 픽셀 당 객체를 구분(Localization)하는 영상 확대(Expanding) 경로로 구분된다. U-Net은 기존 CNN(Convolutinal Neural Network)과 달리 영상 축소(Contracting) 단계의 특징 맵을 대칭이 되는 영상 확대(Expanding) 단계에 대응되는 계층에 결합하는 스킵 커넥션(skip connection)을 하여 최대 풀링(max pooling)으로 인한 손실의 영향이 적다는 장점이 있다. 이를 통해 패치사이즈에 상관없이 전체적인 이미지의 인식률과 맥락적인 이미지 인식률을 동시에 높일 수 있다는 장점이 있다. 본 논문에서는 U-Net 학습 환경을 배치 사이즈(Batch Size) 8, 에폭(Ephocs) 100, 학습률(Learning Rate)은 0.01로 설정하였다. Attention U-Net은 JoSchlemper 등이 U-Net 모델에 Attention Gate(AG)를 통합하여 개선한 네트워크이다[18]. Attention Gate(AG)는 Fig. 2(b)와 같은 구조로 구성되어 있다. 이는 특정 작업에 유용한 특징을 강조하면서 입력 영상 내 관련이 적은 영역에서 활성화를 억제하여 레이블의 예측에서의 정확도와 민감도를 높인다[19]. 본 논문의 Attention U-Net 학습 환경은 배치 사이즈(Batch Size) 8, 에폭(Ephocs) 100, 학습률(Learning Rate)은 0.01로 설정하였다. 또한 학습 데이터가 적을 경우 비록 학습에 사용된 데이터가 목적 데이터(target data)가 아니더라도 대용량 데이터로 훈련된 기존의 신경망을 이용하여 학습의 성능을 높일 수 있으므로[20] ImageNet의 데이터 셋을 사용하여 사전 학습된 ResNet34 모델을 backbone으로 한 U-Net 모델을 사용하여 Attention U-Net과 비교하였다. Fig. 2(c)는 ResNet34의 residual

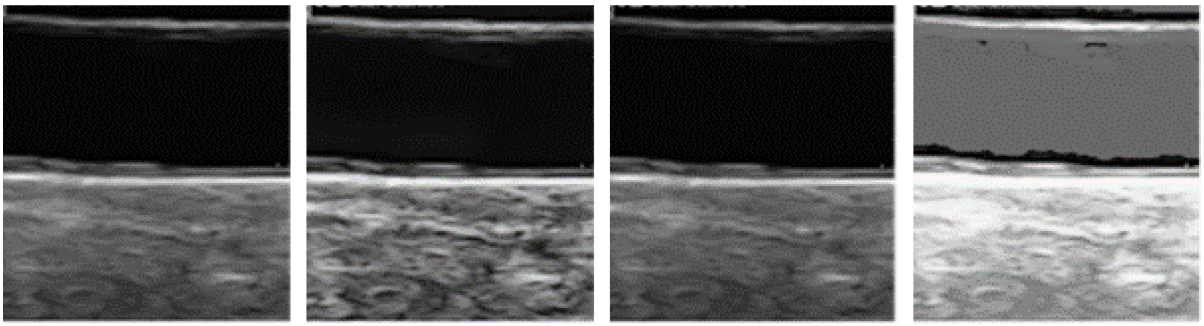

(a) (b) (c) (d)

그림 1. 각 전처리 방법을 적용한 결과, (a) 원본 이미지, (b) CLAHE를 적용한 이미지, (c) Histogram Stretching를 적용한 이미지, (d) Histogram Equalization를 적용한 이미지

Fig. 1. The result of each contrast enhancement method, (a) Original Ultra Sound image, (b) Contrast-Limit Adaptive Histogram Equalization, (c) Histogram Stretching, (d) Histogram Equalization

www.kci.go.kr

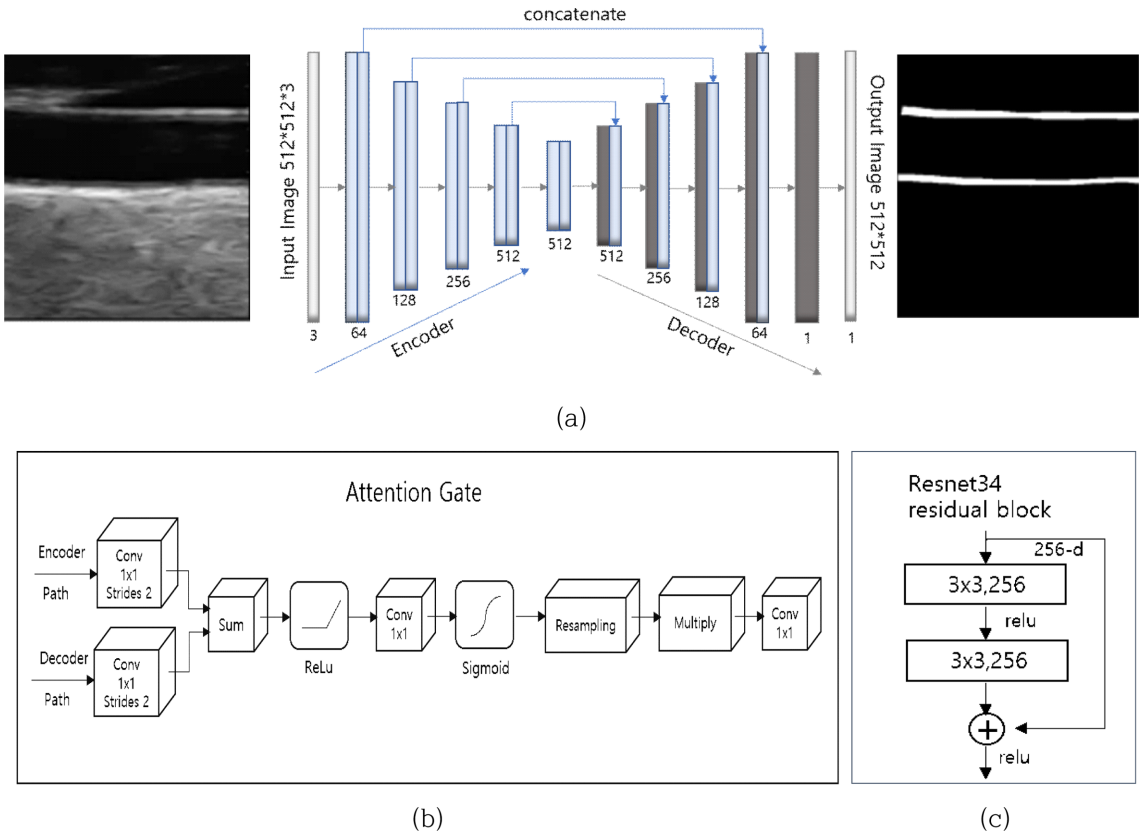

그림 2. U-Net 구조 및 Pretrained U-Net와 Attention U-Net의 세부 구조, (a) U-Net 구조, (b) 어텐션 게이트의 구조, (c) Resnet34의 잔차 블록 구조

Fig. 2. The architecture of U-Net and Detailed structures of Attention U-Net and Pretrained U-Net, (a) Architecture of U-Net, (b) Architecture of Attention Gate, (c) Architecture of Resnet34 residual block

block이며, 이는 VGGNet 같은 기존 방식에서 일정 수준 이상의 Layer 수의 경우 학습 성능이 저하되는 문제를 개선하여 2개의 Convolutional Layer마다 shortcut connection을 두어 구조를 간단하게 한다[21]. 이와 같은 구조를 이용한 ImageNet 데이터로 훈련된 ResNet34를 U-Net 모델의 Encoder로 사용하여 학습의 성능을 높이고자 하였다. 본 논문에서 적용한 사전 학습된 U-Net 학습 환경은 배치 사이즈(Batch Size) 8, 에폭(Ephocs) 100, 학습률(Learning Rate)은 0.01로 설정하여 학습하였다.

5. 경동맥 내중막 두께 (Intima-media thickness, IMT) 측정

본 연구에서는 원위 총 경동맥(Distal common carotid artery)의 1 cm 분기점 이후의 원 벽(Far wall)에서 측정된 값으로 범용 초음파진단장비에서의 IMT와 휴대용 무선 초음파진단장비에서의 IMT를 비교하였으며, 휴대용 무선 초음파진단장비에서의 IMT 측정의 방법은 혈관의 두 직선의 수직 방향의 길이를 자동으로 측정하였다[22]. 두께 측정 비교 시에는 정확한 두께 비교를 위해 양측 진단 기기로 측정된 영상 모두에서 경동맥 플라그가 없는 지점에서만 측정된 경동맥 내중막 두께를 사용하였다. 휴대용 무선 초음파진단장비에서의 IMT는 기존 컴퓨터 자동측정 방법에 따라 총 1 cm 이상의 길이에서 랜덤으로 측정한 100곳의 길이의 평균값을 구하였다[23]. 휴대용 무선 초음파진단장비에서 경동맥 내중막 복합체를 자동 분할하여 측정된 IMT의 경우 각 모델의 성능에 따라 노이즈가 포함된 경우가 있어 모든 학습 모델의 분할된 영상 중 플라그 및 노이즈가 포함되지 않은 영상에서의 IMT를 자동 측정하여 기존 범용 초음파진단장비에서 내제된 프로그램을 통해 자동 측정된 IMT와 비교하였다.

III. 연구 결과

본 논문에서는 휴대용 무선 초음파진단장비 영상에서 딥러닝 네트워크인 U-Net, Attention U-Net, Pretrained U-Net에서의 경동맥 내중막 복합체의 자동 분할 성능을 평가하였으며, 학습 모델에 대한 성능 평가 지표는 정밀도(Precision), 재현율(Recall), 다이스 계수(dice coefficient)를 사용하였다. 다이스 계수는 영상의 분할(Segmentation)에서 쓰이는 지표로 정답과 예측 값 간의 차이를 알 수 있는

www.kci.go.kr

지표이다. 딥러닝 모델을 통해 분할된 경동맥 내중막의 위치는 pixel 단위로 비교하였으며 이에 따라 True Positive (TP), True Negative (TN), False Positive (FP), False Negative (FN)를 각각 산출하고, 아래의 수식에 따라 계산하였다.

$$Recall = \frac{TP}{TP+FN} \quad (1)$$

$$Precision = \frac{TP}{TP+FP} \quad (2)$$

$$Dice = \frac{2TP}{(TP+FP)+(TP+FN)} \quad (3)$$

본 논문에서는 각 딥러닝 모델 Attention U-Net, Pretrained U-Net에 대하여 10-fold cross validation을 검증 데이터로 적용하였으며 Table 1은 각 영상 전처리와 모델에서의 dice coefficient 결과이다.

U-Net에서 HS를 적용한 데이터의 정밀도는 0.74(±0.03), 재현율은 0.73(±0.03), 다이스 계수는 0.72(±0.02)이고, HE를 적용한 데이터의 정밀도는 0.72(±0.03), 재현율은 0.69 (±0.07), 다이스 계수는 0.69(±0.03)이며, CLAHE를 적용한 데이터의 정밀도는 0.74(±0.09), 재현율은 0.72(±0.05), 다이스 계수는(0.71±0.02)이다. Attention U-Net에서 HS를 적용한 데이터의 정밀도는 0.76(±0.03), 재현율은 0.72(±0.03), 다이스 계수는 0.72(±0.01)이고, HE를 적용한 데이터의 정밀도는 0.73(±0.03), 재현율은 0.70(±0.03), 다이스 계수는 0.70(±0.01)이며, CLAHE를 적용한 데이터의 정밀도는 0.70(±0.04), 재현율은 0.70(±0.04), 다이스 계수는 0.70(±0.02)이다. Pretrained U-Net에서 HS를 적용한 데이터의 정밀도는 0.76(±0.02), 재현율은 0.74(±0.02), 다이스 계수는 0.74(±0.01)이고, HE를 적용한 데이터의 정밀도는 0.76(±0.04), 재현율은 0.72(±0.04), 다이스 계수는 0.72(±0.02)이며, CLAHE를 적용한 데이터의 정밀도는 0.74(±0.05), 재현율은 0.74(±0.04), 다이스 계수는 0.73(±0.02)이다. 이를 통해 모든 모델에서 영상 전처리 방법 중 HS를 적용한 데이터가 높은 정밀도,

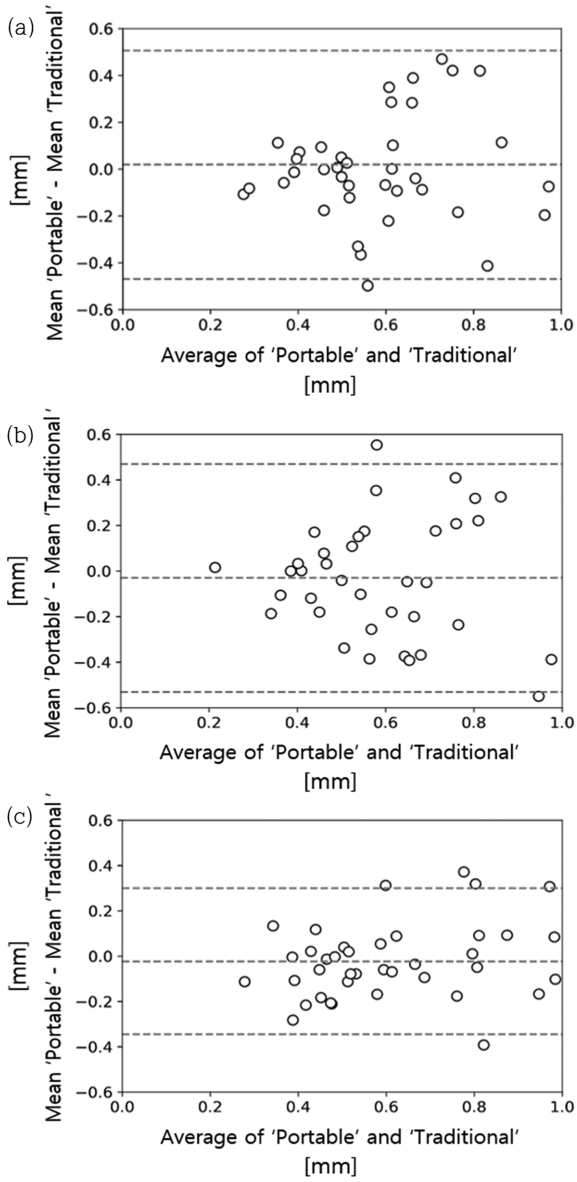

그림 3. HS를 적용한 이미지에서 각 모델의 블랜드-앨트먼 도표, (a) U-Net, (b) Attention U-Net, (c) Pretrained U-Net

Fig. 3. Bland-Altman plot of each model at HS(Histogram Stretching) Images, (a) U-Net, (b) Attention U-Net, (c) Pretrained U-Net

표 1. 각 모델에서의 교차검증 결과

Table 1. The Result of the cross-validation of trained each model

Model	HS			HE			CLAHE		
	Prec	Recall	Dice	Prec	Recall	Dice	Prec	Recall	Dice
U-Net	0.74 (±0.03)	0.73 (±0.03)	0.72 (±0.02)	0.72 (±0.03)	0.69 (±0.07)	0.69 (±0.03)	0.74 (±0.09)	0.72 (±0.05)	0.71 (±0.02)
AU	0.76 (±0.03)	0.72 (±0.03)	0.72 (±0.01)	0.73 (±0.03)	0.70 (±0.03)	0.70 (±0.01)	0.70 (±0.04)	0.70 (±0.04)	0.70 (±0.02)
PU	0.76 (±0.02)	0.74 (±0.02)	0.74 (±0.01)	0.76 (±0.04)	0.72 (±0.04)	0.72 (±0.02)	0.74 (±0.05)	0.74 (±0.04)	0.73 (±0.02)

Abbreviation: Pre, Precision; AU, Attention U-Net; PU, Pretrained U-Net.

www.kci.go.kr

재현율, 다이스 계수를 보임을 알 수 있으며, 모델 중 Pretrained U-Net에서 가장 높은 성능을 내는 것을 확인할 수 있다. Fig. 3는 분할 결과를 이용하여 휴대용 무선 초음파 진단장비 영상과 범용 초음파진단장비에서 측정한 IMT 간 차이를 확인하고자 Bland Altman plot을 실시한 결과이다. Table 1에서 가장 좋은 성능을 보인 HS를 적용한 데이터에서 공통적으로 노이즈 없이 분할한 37개의 휴대용 무선 초음파 진단장비 영상에서의 IMT를 측정하였으며, 이와 유사한 영역에서 범용 초음파진단장비에서 Auto IMT를 사용하여 측정한 IMT의 Mean 값에 대하여 그래프 분석을 실시하였다. 측정한 IMT의 상관관계 검증을 위해 피어슨 상관관계(Pearson correlation) 분석을 실시하였으며, 통계적 유의수준은 $p < 0.05$로 설정하였다. 휴대용 무선 초음파 진단장비 영상과 범용 초음파진단장비에서 측정한 IMT의 상관관계는 상관계수가 각각 U-Net에서 0.27($p > 0.05$), Attention U-Net에서 0.37($p < 0.05$), Pretrained U-Net에서 0.72($p < 0.05$)으로 나타났다. 이를 통해 Attention U-Net에서와 Pretrained U-Net에서만 통계적으로 유의한 정(+)의 상관관계를 보이고 있으며, 특히 Pretrained U-Net의 경우 상관계수 값이 0.7과 1.0 사이 값인 0.72 값으로, Attention U-Net보다 강한 양적 선형 관계임을 확인할 수 있다.

IV. 고찰 및 결론

본 논문에서는 IMT를 자동으로 분할하기 위해 딥러닝 모델인 U-Net, Attention U-Net, Pretrained U-Net의 3가지 모델을 통해 휴대용 무선 초음파 진단 기기로 촬영된 영상들을 HE, HS, CLAHE 방법을 통해 전처리한 후 각 모델 간 성능을 비교 검증해보았다. 그 결과, HS를 적용하였을 때 모든 모델에서 우수한 성능을 보였으며, U-Net에서 HS를 적용한 데이터의 정밀도는 0.74(±0.03), 재현율은 0.73(±0.03), 다이스 계수는 0.72(±0.02), Attention U-Net에서 HS를 적용한 데이터의 정밀도는 0.76(±0.03), 재현율은 0.72(±0.03), 다이스 계수는 0.72(±0.01), Pretrained U-Net에서 HS를 적용한 데이터의 정밀도는 0.76(±0.02), 재현율은 0.74(±0.02), 다이스 계수는 0.74(±0.01)로 HS를 적용한 Pretrained U-Net에서 가장 높은 성능을 보였다. 이를 휴대용 무선 초음파 진단장비 영상에서의 IMT와 범용 초음파진단장비 영상에서 측정한 IMT의 상관관계를 분석한 결과, Attention U-Net에서와 Pretrained U-Net에서만 통계적으로 유의한 상관관계를 확인할 수 있었으며, 특히 Pretrained U-Net의 상관계수는 0.72($p < 0.05$)으로 가장 강한 상관관계를 확인할 수 있었다 이를 통해 Pretrained U-Net을 적용하였을 때 가장 높은 성능을 확인하였으며, 전처리 방법 중에서는 HS를 사용하였을 때 가장 우수한 성능을 확인할 수 있었다.

그러나 최대 성능이 0.76으로, 전반적으로 낮은 성능을 보인 이유는 영상 자체의 노이즈가 존재하여 육안으로도 정확한 구분을 하기 어려운 경우 중막과 외막간의 경계를 분할하는 것에 어려움이 있었을 것으로 판단된다. 또한 일부 경동맥 플라그가 있는 영상을 포함하여 학습을 수행했기 때문에 특정 영상에만 유의한 특징을 학습했을 가능성이 있을 것으로 판단된다. 이는 플라그를 포함하지 않는 무선 초음파 진단기기 영상 데이터를 추가적으로 수집하고 충분한 데이터를 학습시킨다면 플라그가 없는 영상에서의 분할 성능이 향상될 것으로 기대된다. 추가적으로 플라그가 포함된 영상만을 다수 수집하여 학습시킨다면 극단적인 경우의 영상에서도 분할 성능을 향상시킬 것으로 사료된다. 또한, 제안하는 전처리 방법과 모델을 사용한다면 무선 휴대용 초음파 영상에서 IMT를 자동으로 분할하는데 적합할 것으로 기대되며, 학습한 모델을 통해 얻은 IMT 분할 결과를 이용하여 무선 휴대용 초음파 영상에서 IMT 자동 측정의 정확성을 높일 수 있을 것으로 기대된다.

References

[1] Honda O, Sugiyama S, Kugiyama K, Hironobu F, Shinichi N, Shunichi K. Echolucent carotid plaques predict future coronary events in patients with coronary artery disease. Journal of the American College of Cardiology. 2004;43(7):1177-1184.

[2] Kwon T, Kim K, Yoon H, Hyun D, Bae J. Measurement of Carotid Intima-Media Thickness in ultrasound images by means of an automatic segmentation process based on machine learning. The Korean Society of Circulation. 2007;37:103-107.

[3] Liang Q, Wendelhag I, Wikstrand J, Gustavsson TA multiscale dynamic programming procedure for boundary detection in ultrasonic artery images. IEEE Transactions Medical Imaging. 2000;19:127-142.

[4] Kim JS, Seok HY, Kim BJ. The significance of muscle echo intensity on ultrasound for focal neuropathy: The median- to ulnar-innervated muscle echo intensity ratio in carpal tunnel syndrome. Journal of Clinical Neurophysiology. 2016;127:880-885.

[5] Litjens G, Kooi T, Bejnordi B.E, Setio A.A.A, Ciompi F, Ghafoorian M. A survey on deep learning in medical image analysis. Medical Image Analysis,2017;42:60-88.

[6] Ravì D, Wong C, Deligianni F, Berthelot M, Pérez J.A, Lo B.P.L. Deep Learning for Health Informatics. IEEE Journal of Biomedical and Health Informatics. 2017;21(1):4-21.

[7] Li Q, Zhang W, Guan X, Bai Y, Jia J. An improved approach for accurate and efficient measurement of common carotid artery intima-media thickness in ultrasound images. Journal of Biomedical Research International. 2014;2014.

[8] Loizou CP, Pattichis CS, Nicolaides AN, Pantziaris M. Manual and automated media and intima thickness measurements of the common carotid artery. IEEE Transactions Medical Imaging. 2009;56(5).

[9] Li H, Zhang S, Ma R, Chen H, Xi S, Zhang J, Fang J. Ultrasound intima-media thickness measurement of the carotid

www.kci.go.kr

artery using ant colony optimization combined with a curvelet-based orientation-selective filter. Medical Physics. 2016; 43(4):1795-1807.

[10] Sudha S, Jayanthi K.B, Rajasekaran C, Madian N, Sunder T. Convolutional Neural Network for Segmentation and Measurement of Intima Media Thickness. Journal of Medical Systems. 2018;42(154).

[11] Liang Q, Wendelhag I, Wikstrand J, Gustavsson T. A multiscale dynamic programming procedure for boundary detection in ultrasonic artery images. IEEE Transactions Medical Imaging. 2000;19(2):127-142.

[12] Lee SM, Park CM. Application of Artificial Intelligence in Lung Cancer Screening. J Korean Soc Radiol. 2019;80(5);872-879.

[13] Hyun DW, Bae JH, Kim KY, Hwang IK. Measurement of the Carotid Intima, Media and Intima-Media Thickness with Ultrasound and New Software. The Korean Society of Circulation. 2005;35(8):625-632.

[14] Coppola G, Natale F, Torino A, Capasso R, D'Aniello A, Pironti E, Santoro E, Calabrò R, Verrotti A. The impact of the ketogenic diet on arterial morphology and endothelial function in children and young adults with epilepsy: A case–control study. Seizure. 2014;23(4):260-265.

[15] Kim DJ. Image contrast enhancement using K-means algorithm. Master's Thesis of Korea Maritime University of Technology. 2008.

[16] Kang HW, Hwang BH, Yun JH, Cho TK, Choi MR. An Adaptive Contrast Enhancement Method by Histogram Compensation. Journal of the Korean Society of Industry-Academic Technology. 2010;11(3):958-964.

[17] Ronneberger O, Fischer P, Brox T. U-Net: Convolutional Networks for Biomedical Image Segmentation. Medical Image Computing and Computer-Assisted Intervention. 2015;9351:234-241.

[18] Schlemper J, Oktay O, Schaap M, Heinrich M, Kainz B, Glocker B. Attention gated networks: Learning to leverage salient regions in medical images. Medical Image Analysis. 2019;53:197-207.

[19] Oktay O, Schlemper J, Folgoc L.L, Lee M, Heinrich M, Misawa K. Attention U-Net: Learning Where to Look for the Pancreas. ArXiv. 2018.

[20] Weiss K, Khoshgoftaar T.M, and Wang D.A Survey on Transfer Learning. Journal of Big Data. 2014;3(9):1-40.

[21] He K, Zhang X, Ren S, Sun J. Deep residual learning for image recognition. Proceedings of the IEEE Computer Society Conference on Computer Vision and Pattern Recognition. 2016;770-778.

[22] Yang HS, Lee KJ, Ahn J, Oh MS, Lee YH, Hong ES, Ryu JC. Carotid Ultrasound: Imaging and Interpretation for Clinicians. Clinical Ultrasound. 2018;3:1-7.

[23] Lee SJ, Yu SW, Hong JM, Ahn SH, Jeong SK, Lee JY. Extracranial Carotid Duplex Ultrasonography. Part I - Basic Principles and Standard Examination for Carotid and Vertebral Arteries, and Jugular Veins. Journal of the Neurosonol Neuroimag. 2018;10(2):47-60.

www.kci.go.kr